Федоров С.А.[1], Кордатов П.Н.[1], Анцыгина Л.Н.[1], Петренко В.Г.[1], Есин С.Г.[1], Целоусова Л.М.[2], Крылов А.В.[1], Усачев Д.В.[1]

[1] ГБУЗ НО «Специализированная кардиохирургическая клиническая больница имени академика Б.А. Королева», Нижний Новгород, Россия

[2] ФГБОУ ВО «Приволжский исследовательский медицинский университет» Министерства здравоохранения РФ, Нижний Новгород, Россия

Хирургическое лечение разрыва передней стенки левого желудочка в области верхушки с формированием ложной аневризмы в острую стадию инфаркта миокарда

Одним из наиболее опасных осложнений острого инфаркта миокарда (ИМ) является разрыв левого желудочка, как наружный, так и внутренний. Несмотря на большое количество работ, посвященных вопросам ранней диагностики, а также алгоритмов маршрутизации пациентов с осложненными формами ИМ, летальность в рассматриваемой группе больных остается крайне высокой. Имеющиеся на данный момент времени публикации относительно тактики ведения пациентов с разрывами сердца крайне малочисленны, а ожидаемые результаты хирургического лечения неоднозначны. Приведенный клинический пример демонстрирует эффективность раннего открытого оперативного вмешательства, что свидетельствует о необходимости агрессивной тактики ведения в отношении пациентов с разрывами сердца.

Ключевые слова Разрыв сердца; осложненные формы ишемической болезни сердца

Для цитирования Fedorov S.A., Kordatou P.N., Antsygina L.N., Petrenko V.G., Esin, S.G., Tselousova L.M. et al Surgical treatment of rupture of the anterior wall of the left ventricle in the apical region with the formation of a false aneurysm in the acute stage of myocardial infarction. Kardiologiia. 2020;60(11):148–152. [Russian: Федоров С.А., Кордатов П.Н., Анцыгина Л.Н., Петренко В.Г., Есин С.Г., Целоусова Л.М. и др. Хирургическое лечение разрыва передней стенки левого желудочка в области верхушки с формированием ложной аневризмы в острую стадию инфаркта миокарда. Кардиология. 2020;60(11):148–152]

Для цитирования Федоров Сергей Андреевич. E-mail: sergfedorov1991@yandex.ru

Введение

В настоящее время заболевания сердечно-сосудистой системы (ССЗ) и, в первую очередь, ишемическая болезнь сердца (ИБС), являются одной из основных причин летальности и инвалидизации населения индустриально развитых стран [1–3]. Согласно данным современной литературы, ежегодно в России регистрируется около 20 млн больных с ССЗ, что определяет уровень летальности в 700–800 тысяч человек в год [3, 4, 5]. Несмотря на то, что смертность пациентов с ИБС в общей структуре ССЗ имеет некоторую тенденцию к снижению, догоспитальная и внутрибольничная летальность от осложненных форм ИБС остается крайне высокой и достигает от 9 до 70% [6]. Подобный разброс статистических данных определен отсутствием верификации осложненных форм острого ИМ, которая имеет место в 9–30% случаев [3, 7]. В ряде работ осложненные формы ИБС как причины летальных исходов вообще отсутствуют [8].

Одним из наиболее опасных осложнений острого периода острого ИМ является механическое нарушение герметизации полостей сердца – разрыв миокарда [3, 5, 9]. Попытки систематизировать знания о разрывах миокарда в плане разработки алгоритма лечения крайне тяжелой группы больных ведутся на протяжении последних 30 лет [10].

Несмотря на совершенствование техники оперативного пособия, а также разработки алгоритма оказания помощи больным с острым коронарным синдромом (ОКС), летальность при разрыве миокарда остается чрезвычайно высокой, а случаи благоприятного исхода являются скорее исключением, нежели правилом, и в большинстве случаев являются следствием небольшого разрыва межжелудочковой перегородки (МЖП) [11].

Имеющиеся на данный момент публикации, посвященные хирургическому лечению острого разрыва левого желудочка (ЛЖ) малочисленные, а приводящиеся в них данные демонстрируют высокие показатели летальности, что безусловно определяет актуальность рассматриваемой нами проблемы [1, 5]. Приведенный клинический пример говорит о эффективности открытого оперативного пособия в крайне тяжелой группе больных, а оптимизация алгоритмов ранней диагностики и маршрутизации пациентов с разрывом ЛЖ позволит улучшить результаты хирургического метода лечения и снизить летальность больных с осложненными формами ИБС.

Клинический случай

Пациент Л., 51 год, 10.10.2016 г. был переведен в ГБУЗ НО «СККБ имени академика Б.А. Королева» из ЦРБ Нижегородской области с жалобами на одышку в покое, боли за грудиной давящего характера, рецидивирующие, длительные, не купирующиеся приемом нитропрепаратов, что потребовало оказания незамедлитель-

ISSN 0022-9040. Кардиология. 2020;60(11). DOI: 10.18087/cardio.2020.11.n977

Рисунок 1. ЭКГ до операции. Пациент Л., 51 год. Подострая стадия циркулярного не-Q ИМ

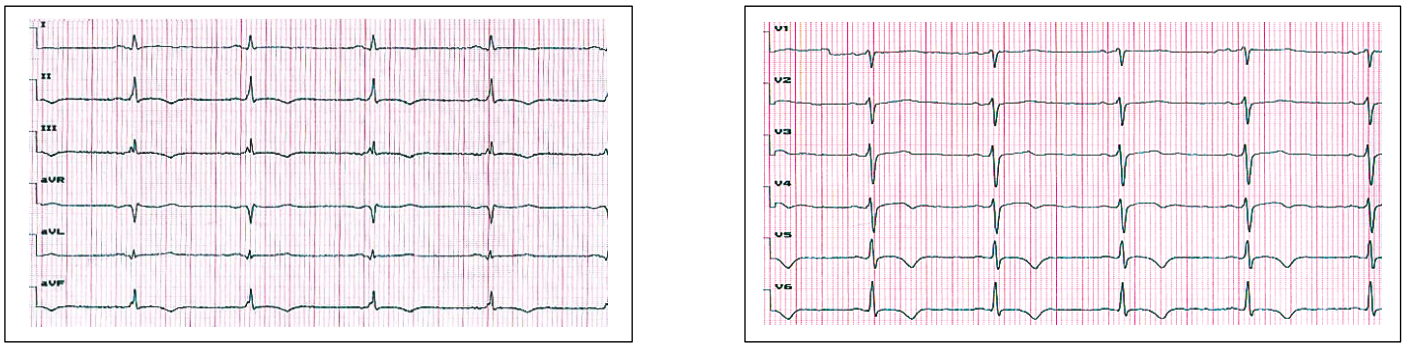

ной интенсивной кардиотонической и диуретической терапии в условиях ОРИТ. При первичном осмотре состояние больного расценено как тяжелое. Телосложение нормостеническое, ИМТ=26 кг/м^2. При аускультативном исследовании отмечено выраженное ослабление тонов сердца, отсутствие шумовой симптоматики. Артериальное давление (АД) 90/60 мм рт. ст.; ЧСС 72 уд/мин; частота дыхательных движений (ЧДД) 19 в мин; дыхание везикулярное, ослабленное в нижних полях обоих легких, хрипов нет. Печень по краю реберной дуги, пастозность обеих голеней.

Из анамнеза заболевания известно, что больной многие годы страдал гипертонической болезнью, но регулярного лечения не получал. В январе 2016 г. у пациента впервые развился затяжной приступ загрудинных болей, который купировался самостоятельно через 30 минут. Врачом скорой медицинской помощи (КСМП) была предложена госпитализация в специализированный кардиологический стационар, от которой больной отказался. В последующем за медицинской помощью не обращался, не обследовался, не лечился. 28.09.2016 г. на фоне повышения температуры до 37,8°С появились острые боли в левой половине грудной клетки, четко локализованные, иррадиирующие в левую верхнюю конечность, одышка в покое, в связи с чем КСМП пациент был госпитализирован в ЦРБ по месту жительства. Во время нахождения в условиях терапевтического стационара больной отмечал эпизоды рецидивирующих болей за грудиной с интервалом в несколько дней, купируемых внутривенной инфузией препаратов нитроглицеринового ряда. В плане дообследования пациенту была выполнена трансторакальная эхокардиография (ЭхоКГ), по результатам которой была диагностирована аневризма в области верхушки ЛЖ, признаки гидроперикарда. На фоне проводимой консервативной терапии в течение 7 дней было отмечено значительно ухудшение состояние в виде прогрессирования стенокардитического синдрома, нарастания одышки покоя, нестабильности параметров центральной гемодинамики, по поводу чего пациент был переведен в ОРИТ для стабилизации общего состояния и продолжения курса консервативной медикаментозной терапии. Учитывая данные инструментального дообследования, а также отсутствие стабилизации состояния, несмотря на проводимое лечение, больной был консультирован выездной бригадой специалистов кардиохирургической клиники, в составе кардиолога, кардиохирурга, реаниматолога.

Рисунок 2. Пациент Л., 51 год. ЭхоКГ до операции. 4-камерная апикальная позиция. Объем ЛЖ с включением аневризмы: КДО – 244 мл. ФВ 48%

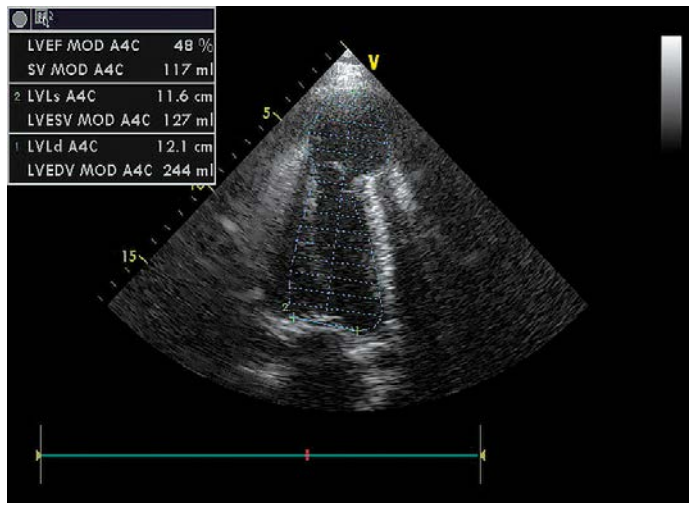

Рисунок 3. Пациент Л., 51 год. ЭхоКГ до операции. 4-камерная апикальная позиция

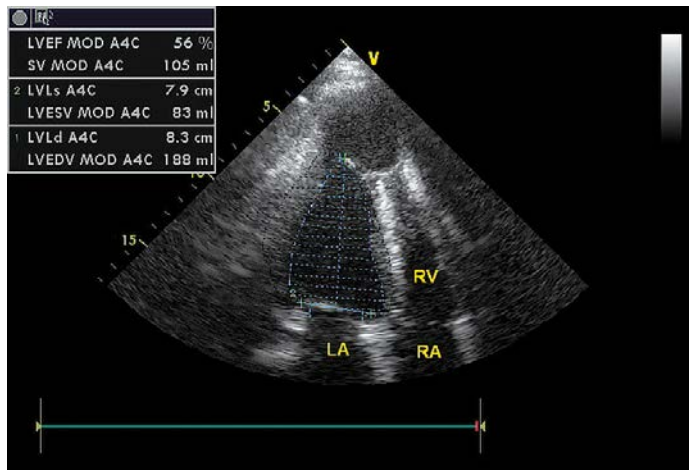

По данным электрокардиографии (ЭКГ), снятой при поступлении в клинику, регистрировался регулярный синусовый ритм с ЧСС – 62 уд/мин. Нормограмма (угол альфа =+580). В сравнении с результатами предшествующих протоколов ЭКГ был отмечен регресс зубцов RV_3–V_4, дугообразный подъем сегмента ST до 1,0 мм и отрицательные коронарные зубцы T в отведениях II, III, aVF, V_4–V_6, что было расценено как циркулярный не-Q ИМ (рис. 1).

Анализы крови на биомаркеры некроза миокарда были отрицательные (тропонин I – 0,5 нг/мл, креатинфосфокиназа – 220 Ед/л), что первоначально вызвало затруднение в диагностике фазы ИМ.

При помощи трансторакальной ЭхоКГ выявлено: левой предсердие (ЛП) 53/44 мм.; правое предсердие (ПП) 52/44 мм.; правый желудочек (ПЖ): конечно-диастолический размер (КДР) 31 мм.; ЛЖ: КДР 62 мм, конечно-систолический размер (КСР) 45 мм.; фракция выброса (ФВ) ЛЖ 56%. В области верхушки лоцировался дефект до 2,3 см, мешковидная ложная аневризма размером 3,5×6,0 см с пристеночным тромбом. Объем аневризмы около 65 мл. Расчеты объемов ЛЖ по модифицированной формуле Симпсон: с включением аневризмы – конечно-диастолический объем (КДО) 244 мл, конечно-систолический объем (КСО) 127 мл, ударный объем (УО) 117 мл, ФВ 48% (рис. 2), без включения аневризмы – КДО 188 мл, КСО 83 мл, УО 105 мл, ФВ 56% (рис. 3). Полость перикарда расширена до 4,0 см, с признаками сдавления правых камер сердца.

Для уточнения характера поражения коронарного русла в неотложном порядке была выполнена селективная коронарография (СКГ), по результатам которой была верифицирована окклюзия проксимального сегмента передней нисходящей артерии (ПНА), рис. 4.

К вечеру первых суток госпитализации в клинику (10.10.2016 г.) было отмечено резкое ухудшение состояния пациента в виде манифистирующей картины кардиогенного шока. Учитывая крайне тяжелое состояние больного, а также результаты лабораторно–инструментальных методов дообследования, был проведен расширенный кардиохирургический консилиум, решением которого было показано выполнение экстренного хирургического вмешательства по жизненным показаниям. Пациент по экстренным показаниям был взят в операционную.

Рисунок 4. Рисунок 4. Пациент Л., 51 год. СКГ. Окклюзия ПНА проксимальной трети

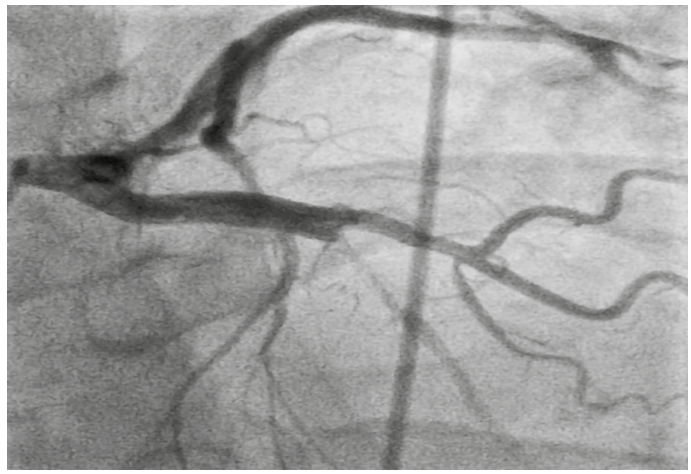

Рисунок 5. Пациент Л., 51 год. Фрагмент операции. Разрыв ЛЖ более 2 см в области верхушки

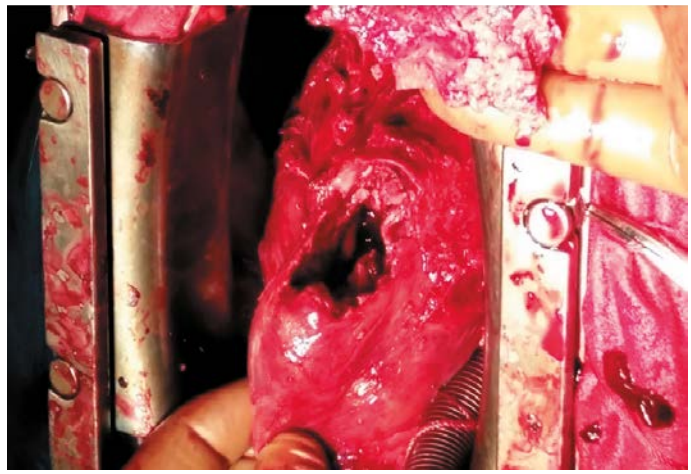

Рисунок 6. Пациент Л., 51 год. Фрагмент операции. Удаление тромбомассы из полости аневризмы

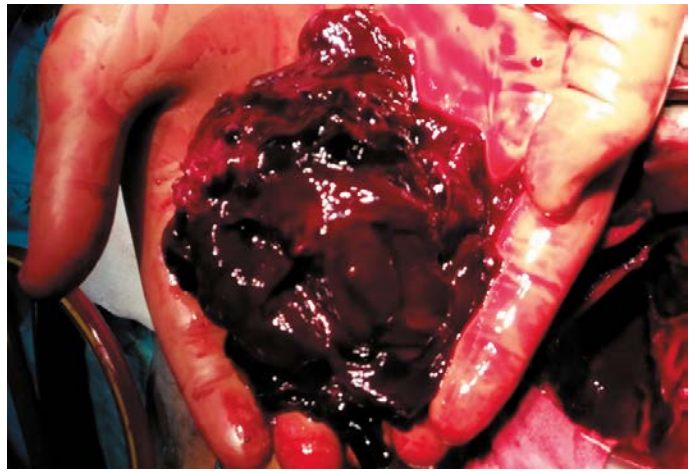

Техника операции

Учитывая картину геморрагического шока и явлений гемоперикарда этапу стернотомии предворил этап периферического (бедренного) подключения артериальной канюли аппарата искусственного кровообращения. Доступ к сердцу был осуществлен путем выполнения срединной стернотомии. Из полости перикарда эвакуировано 600 мл сгустков крови, до освобождения ушка ПП, через которое была проведена двухпросветная венозная канюля. После получения адекватного венозного возвра-

ISSN 0022-9040. Кардиология. 2020;60(11). DOI: 10.18087/cardio.2020.11.n977

Рисунок 7. Пациент Л., 51 год. ЭхоКГ после операции. 4-камерная апикальная позиция

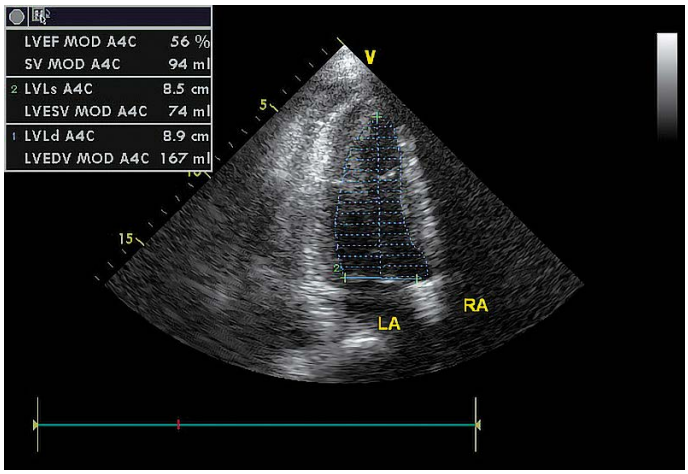

Рисунок 8. Протокол трансторакальной ЭхоКГ через 24 мес. после операции

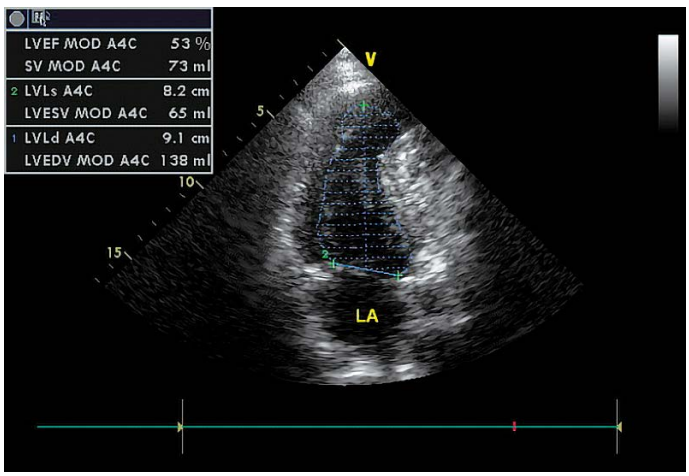

та было начато параллельное искусственное кровообращение (ИК). После выделения сердца из спаек полностью удалены сгустки крови из полости перикарда. Начато нормотермическое ИК в условиях фармакохолодовой кардиоплегии, осуществленной путем антеградного введения кардиоплегического раствора «Кусталиол» в корень аорты. При отделении верхушки сердца выявлен надорвавшийся тонкостенный мешок ложной аневризмы (6×5×4 см) с линейным продольным разрывом около 2 см (рис. 5). В полости аневризматического мешка и полости ЛЖ визуализированы сгустки свернувшейся крови объемом до 150 мл. (рис. 6). Проведена эвакуация сгустков крови из полости аневризматического мешка, полости ЛЖ с последующим иссечением аневризматического мешка. Длина шейки аневризмы на плегированном сердце составила 4 см. В плане профилактики материальной эмболии выполнено неоднократное промывание полости ЛЖ физиологическим раствором. После очистки полости ЛЖ от инородных тромботических масс было выявлено расслоение МЖП без формирования дефекта МЖП. В дефект стенки ЛЖ, в пределах здоровых тканей, имплантирована заплата из ксеноперикарда (6×5 см) с умеренным кисетированием шейки аневризмы. Участок расслоения МЖП укреплен отдельными П-образными швами с выколом на линейную (6 см) тефлоновую прокладку, на стенку ПЖ. Остатки краев аневризматического мешка сшиты между собой трехрядным обвивным швом на встречных тефлоновых прокладках линейно (длина шва 7 см).

Далее выполнено аутовенозное коронарное шунтирование ПНА по стандартной методике.

Ранний послеоперационный период протекал без осложнений. Пациент переведен в палату из ОРИТ на 4-е сутки. Больной выписан из клиники на 16 послеоперационные сутки с улучшением общего клинического состояния в виде полного купирования симптомов ИБС. Данные трансторакальной ЭхоКГ позволили провести гемодинамическую оценку полученных результатов хирургического лечения: ЛЖ эллипсовидной формы, дефектов и патологических сбросов крови в области верхушки ЛЖ не определяется. В апикальной трети ЛЖ регистрировалась акинезия передней стенки и МЖП, гипокинезия боковой стенки. КДО – 167 мл. КСО – 74 мл. УО – 94 мл. ФВ – 56% (рис. 7).

В последующем пациент находился на амбулаторном наблюдении кардиолога и кардиохирурга клиники с плановыми визитами 1 раз в 6 месяцев. Данные общеклинического осмотра позволили выявить улучшение самочувствия больного, повышение толерантности к физической нагрузке, купирование стенокардитического симптомокомплекса, а также полный отказ от препаратов нитроглицеринового ряда.

Данные трансторакальной ЭхоКГ выполненной через 24 мес. после операции продемонстрировали закономерно протекающие процессы обратного ремоделирования миокарда ЛЖ. Так было отмечено: сохранение эллипсовидной формы ЛЖ, циркулярная акинезия апикальных отделов ЛЖ, отсутствие тромботических масс в полости ЛЖ. ФВ – 53%. КДО/КСО – 138/73 мл, УО – 73 мл (рис. 8).

Заключение

Представленный клинический случай демонстрирует пример возникновения разрыва миокарда при подострой стадии нетрансмурального ИМ. Применение трансторакальной ЭхоКГ помогло достаточно точно определить локализацию разрыва миокарда и охарактеризовать геометрические параметры псевдоаневризмы, что безусловно повлияло на тактику ведения больного.

Анализируя данные анамнеза больного, можно предположить, что данное осложнение произошло на первой неделе острого инфаркта, когда миомаляция достиг-

ла своего максимума, а внезапное ухудшение состояния и отрицательная динамика клинической картины 10.10.2016 г. могли свидетельствовать о расширении зоны разрыва. Подострое течение неполного разрыва миокарда с формированием ложной аневризмы и тромбов в ее полости позволили дожить пациенту до хирургического лечения, а успешно выполненная операция – сохранить жизнь больного. После операции значительно улучшились показатели трансторакальной ЭхоКГ (сохранена эллипсовидная форма ЛЖ и его глобальная систолическая функция), что нашло отражение в значительном улучшении качества жизни пациента. Результаты трансторакальной ЭхоКГ, полученные в среднесрочном периоде наблюдения, продемонстрировали гемодинамическую эффективность хирургического вмешательства, что говорит о целесообразности приверженности к более ранней, «агрессивной» тактике ведения в отношении рассматриваемой группы больных. Таким образом, ссылаясь на собственный опыт, а также результаты как отечественных, так и зарубежных исследователей, можно однозначно сказать, что наружный постинфарктный разрыв сердца является абсолютным показанием к выполнению экстренного оперативного пособия в условиях специализированного кардиохирургического стационара. В свою очередь формирование ложной аневризмы сердца позволяет отсрочить выполнение экстренной операции и тщательно подготовить пациента к высокотравматичному вмешательству. Сроки выполнения операции в данном случае неопределенны и обусловлены состоянием пациента, а также состоянием параметров центральной гемодинамики. При ухудшении общеклинического состояния, нарушении сократительной способности миокарда ЛЖ, формировании гемоперикарда, а также прогрессировании признаков хронической сердечной недостаточности считаем обоснованным выполнение оперативного вмешательства, что согласуется с единичными публикациями, касающимися вопросов хирургического лечения данной крайне тяжелой формы ИБС.

Конфликт интересов не заявлен.

Статья поступила 16.12.2019

СПИСОК ЛИТЕРАТУРЫ

1. Bokeriya L.A., Alshibaya M.M., Vishchipanov S.A., Kovalenko O.A., Vishchipanov A.S., Amirbekov M.M. et al. To the question about the long-term results of surgical treatment of CHD patients with postinfarction ventricular septal rupture. The Bulletin of Bakoulev Center Cardiovascular Diseases. 2017;18(1):13–8. [Russian: Бокерия Л.А., Алшибая М.М., Вищипанов С.А., Коваленко О.А., Вищипанов А.С., Амирбеков М.М. и др. К вопросу об отдаленных результатах хирургического лечения больных ишемической болезнью сердца с постинфарктным разрывом межжелудочковой перегородки. Бюллетень НЦССХ им. А.Н. Бакулева РАМН. Сердечно-сосудистые заболевания. 2017;18(1):13-8]
2. Glynn P., Lloyd-Jones D.M., Feinstein M.J., Carnethon M., Khan S.S. Disparities in Cardiovascular Mortality Related to Heart Failure in the United States. Journals of the American College of Cardiology 2019; 73(18):2354-2355. doi: 10.1016/j.jacc.2019.02.042.PMID: 31072580
3. Alshibaya M.M. Strategy and surgical technique for post-infarction heart ruptures. Cardiology: news, opinions, training. 2017;1(12):66. [Russian: Алшибая М.М. Стратегия и хирургическая техника при постинфарктных разрывах сердца. Кардиология: новости, мнения, обучение. 2017;1(12):66]
4. Glushchenko V. A., Irklienko E. K. Cardiovascular morbidity is one of the most important health problems. Medicine and organization of health care. 2019;4(1):56-63. [Russian: Глущенко В.А., Ирклиенко Е.К. Сердечно-сосудистые заболеваемость – одна из важнейших проблем здравоохранения. Медицина и организация здравоохранения. 2019;4(1):56-63]
5. Zhbanov I.V., Molochkov A.V., Aksel'rod B.A., Shmyrin M.M., Fedulova S.V., Shabalkin B.V. Surgical treatment of postinfarctial ruptures of interventricular septum. Pirogov Russian Journal of Surgery. 2013;2:35–9. [Russian: Жбанов И.В., Молочков А.В., Аксельрод Б.А., Шмырин М.М., Федулова С.В., Шабалкин Б.В. Хирургическое лечение постинфарктных разрывов межжелудочковой перегородки. Хирургия. Журнал им. Н.И. Пирогова. 2013;2:35-9]
6. Kovalchuk E.Yu., Soroka V.V., Rysev A.V. Post-infarction cardiac rupture: epidimiologic and clinical (based on materials "ST.-Petersburg Scientific Research Institute for emergency care" named I.I. Dzhanelidze). Herald of North-Western State Medical University named after I.I. Mechnikov. 2015;7(2):63–7. [Russian: Ковальчук Е.Ю., Сорока В.В., Рысев А.В. Постинфарктные разрывы сердца: эпидемиология и клиника (по материалам НИИ СП. им. И.И. Джанелидзе). Вестник Северо-Западного государственного медицинского университета им. И.И. Мечникова. 2015;7(2):63-7]
7. Dalen J.E., Alpert J.S., Goldberg R.J., Weinstein R.S. The epidemic of the 20(th) century: coronary heart disease. Am J Med. 2014;127(9):807-12. doi: 10.1016/j.amjmed.2014.04.015. Epub 2014 May 5.
8. Schuuring MJ, Robbers-Visser D, Driessen AHG, Piek JJ. An anterolateral papillary muscle rupture due to inferoposterior ischaemia. Netherlands Heart Journal. 2020;28(6):356–7. DOI: 10.1007/s12471-019-01355-3
9. Smit M, Coetzee AR, Lochner A. The Pathophysiology of Myocardial Ischemia and Perioperative Myocardial Infarction. Journal of Cardiothoracic and Vascular Anesthesia. 2020;34(9):2501–12. DOI: 10.1053/j.jvca.2019.10.005
10. Rudenko D.A., Vitsukaev V.V., Makal'skiy P.D., Tsikanova N.M. Successful surgical management of a patient with multiple postinfarction ventricular septal ruptures. Russian journal of thoracic and cardiovascular surgery. 2019;61(4):355–60. [Russian: Руденко Д.А., Вицукаев В.В., Макальский П.Д., Циканова Н.М. Случай успешного хирургического лечения пациента с множественными постинфарктными разрывами межжелудочковой перегородкиГрудная и сердечно-сосудистая хирургия. 2019;61(4):355-60]. DOI: 10.24022/0236-2791-2019-61-4-355-360
11. Rudakova L.E., Rakhmatullov F.K., Bondarenko L.A., Fatkabrarov M.F., Fatkabrarova A.M. Retrospective analysis of myocardial rupture cases in patients with acute myocardial infarction. Russian Cardiology Journal. 2010;15(4):10–4. [Russian: Рудакова Л.Е., Рахматуллов Ф.К., Бондаренко Л.А., Фаткабраров М.Ф., Фаткабрарова А.М. Результаты ретроспективного анализа случаев разрыва сердца в остром периоде инфаркта миокарда. Российский кардиологический журнал. 2010;15(4):10-4]