DOI: 10.18087/cardio.2017.10.10037

Барышева Н. А., Меркулова И. Н., Шабанова М. С., Шария М. А.,
Гаман С. А., Сухинина Т. С., Веселова Т. Н., Руда М. Я.
Институт клинической кардиологии им. А.Л. Мясникова ФГБУ «НМИЦ кардиологии» Минздрава России, Москва, Россия

# Дефекты контрастирования миокарда у больных с острым коронарным синдромом без подъема сегмента ST по данным мультиспиральной компьютерной томографии

Ключевые слова: МСКТ, острый коронарный синдром, дефекты контрастирования миокарда, зоны гипоконтрастирования, ишемия миокарда, инфаркт миокарда, нестабильная стенокардия, зоны нарушения локальной сократимости, эхокардиография.

***Ссылка для цитирования: Барышева Н. А., Меркулова И. Н., Шабанова М. С., Шария М. А., Гаман С. А., Сухинина Т. С., Веселова Т. Н., Руда М. Я. Дефекты контрастирования миокарда у больных с острым коронарным синдромом без подъема сегмента ST по данным мультиспиральной компьютерной томографии. Кардиология. 2017;57(10):5–11.***

## Резюме

*Цель исследования.* Анализ дефектов контрастирования миокарда по данным мультиспиральной компьютерной томографии (МСКТ) у больных с острым коронарным синдромом (ОКС) без стойкого подъема сегмента ST и сопоставление полученных данных с результатами стандартных методов диагностики инфаркта и ишемии миокарда – электрокардиографии (ЭКГ) и эхокардиографии (ЭхоКГ). *Материалы и методы.* В исследование включено 43 пациента с ОКС без подъема сегмента ST, в том числе 21 пациент с нестабильной стенокардией (НС) и 22 – с инфарктом миокарда (ИМ). МСКТ с внутривенным контрастированием выполнялась перед инвазивной коронароангиографией (КАГ) и реваскуляризацией миокарда на томографе с 64 рядами детекторов при ретроспективной синхронизации с ЭКГ. Повторная МСКТ проводилась пациентам с НС и выявленным при первичном исследовании дефектом контрастирования миокарда для оценки динамики. В последующем проводилось сопоставление зон гипоконтрастирования по данным МСКТ с ишемическими изменениями сегмента ST на ЭКГ и зонами нарушенной локальной сократимости миокарда по данным ЭхоКГ. *Результаты.* Дефекты контрастирования выявляли у 21 (48,8%) из 43 пациентов с ОКС. У больных с ИМ зоны гипоконтрастирования определялись в 18 (85,7%) случаях из 21, в то время как у больных с НС – только у 3 (13,6%) из 22 ($p<0,01$). У пациентов с ИМ дефект контрастирования расценивали как очаг некроза сердечной мышцы, тогда как у пациентов с НС выявление зоны гипоконтрастирования могло указывать на наличие как недиагностированного очагового повреждения, так и ишемии. Известно, что при ишемии миокарда восстановление коронарного кровотока сопровождается исчезновением дефекта контрастирования при повторной МСКТ, тогда как при некрозе миокарда дефект остается неизменным и по прошествии многих месяцев. Для уточнения природы дефектов контрастирования у больных с НС всем пациентам из этой группы, у которых исходно определялись зоны гипоконтрастирования (n=3), была выполнена повторная МСКТ через 1 год для оценки изменений размера очага. В 2 случаях отмечалась положительная динамика в виде исчезновения (n=1) и уменьшения размеров (n=1) дефекта контрастирования после успешной реваскуляризации. Это свидетельствовало о том, что исходно они были обусловлены ишемией миокарда, тогда как в третьем случае, в котором изменений размеров дефекта не отмечалось, – недиагностированным очаговым повреждением миокарда. У большинства больных с дефектами контрастирования миокарда на электрокардиограмме регистрировалась ишемическая динамика сегмента ST – у 78% пациентов с ИМ и 66,7% – с НС. При этом во всех случаях отмечалось совпадение локализации зон гипоконтрастирования по данным МСКТ и ишемических изменений сегмента ST на электрокардиограмме, а также зон нарушения локальной сократимости по данным ЭхоКГ. Выявление дефектов контрастирования и зон нарушения локальной сократимости достоверно коррелировало между собой, как по частоте ($r=0,4$; $p=0,01$), так и по количеству вовлеченных сегментов ($r=0,7$; $p<0,05$). *Заключение.* Дефекты контрастирования, выявленные по данным МСКТ, могут отражать наличие не только очагового повреждения миокарда, но и выраженной ишемии. Критериями «ишемических» дефектов являются их преходящий характер и исчезновение после реваскуляризации миокарда. У большинства пациентов с дефектами контрастирования миокарда по данным других методов исследования (ЭКГ и ЭхоКГ) также определяются признаки очагового повреждения миокарда и ишемии.

Barysheva N. A., Merkulova I. N., Shabanova M. C., Shariya M. A.,
Gaman S. A., Sukhinina T. S., Veselova T. N., Ruda M. Ya.
Institute of Cardiology of Russian Cardiology Scientific and Production Complex, Moscow, Russia

# Myocardial Hypoenhancement on Multidetector Computed Tomography in Patients With Non-ST Elevation Acute Coronary Syndrome

Keywords: multidetector computed tomography (MDCT); acute coronary syndrome; myocardial hypoenhancement areas; myocardial perfusion defect; myocardial ischemia; myocardial infarction; unstable angina; wall motion abnormalities; echocardiography.

*For citation: Barysheva N. A., Merkulova I. N., Shabanova M. C., Shariya M. A., Gaman S. A., Sukhinina T. S., Veselova T. N., Ruda M. Ya. Myocardial Hypoenhancement on Multidetector Computed Tomography in Patients With Non-ST Elevation Acute Coronary Syndrome. Kardiologiia. 2017;57(10):5–11.*

**Summary**

The purpose of our study was analysis of myocardial hypoenhancement areas (MHAs) found by multidetector computed tomography (MDCT) in patients with non-ST elevation acute coronary syndrome (NSTEACS) and comparison of these findings with results of standard methods of diagnostics of myocardial infarction and ischemia [electrocardiography (ECG) and echocardiography (ECHO)]. *Methods*. MHAs were found in 18 of 21 patients with non-ST segment elevation myocardial infarction (NSTEMI) (85.7%) and only in 3 of 22 patients with unstable angina (UA) (13.6%, p<0.01). In patients with NSTEMI MHAs were interpreted as foci of myocardial necrosis while in patients with UA MHAs could represent either undiagnosed myocardial damage or myocardial ischemia. It was shown previously that "ischemic" MHAs disappear after successful revascularization, whereas defects caused by necrosis remain unchanged for many months. Patients with UA and MHAs (n=3) underwent MDCT in 1 year after revascularization. In 1 patient MHA disappeared and in 1 it decreased in size. In these cases, probably, MHAs represented myocardial ischemia where. In the 3-rd patient the defect size remained unchanged and was considered to be a sign of undiagnosed NSTEMI. Most patients with MHAs had ST-segment ECG dynamics (78% of patients with NSTEMI, 66.7% of patients with UA). In all cases, localization of ST-segment deviation on ECG, myocardial wall motion abnormalities at ECHO and MHAs by MDCT coincided. Detection of MHAs and wall motion abnormalities correlated with each other as the frequency of occurrence (r=0.4; p=0.01), and number of segments involved (r =0.7; p<0.05).

Значение современной мультиспиральной компьютерной томографии (МСКТ) при обследовании больных с заболеваниями сердца определяется возможностью неинвазивной комплексной оценки не только состояния коронарного русла, но и перфузии миокарда, нарушения которой вызваны снижением коронарного кровотока и обструкцией сосудов микроциркуляторного русла. Отражением этого процесса является уменьшение накопления контрастного препарата в зоне «ишемизированного» миокарда в артериальную фазу исследования, что приводит к появлению на МСКТ-изображениях дефектов контрастирования (зон гипоконтрастирования). Последние определяются визуально и классифицируются как трансмуральные, если их толщина превышает 50% толщины миокарда, и как субэндокардиальные, если она менее 50%. Большинство авторов интерпретируют выявленные дефекты контрастирования как признак острого или перенесенного инфаркта миокарда (ИМ), что подтверждено в ряде исследований, в том числе с использованием референтных методов – аутопсии [1–3], магнитно-резонансной томографии (МРТ) [4–5], однофотонной эмиссионной компьютерной томографии (ОФЭКТ) [6–9] и эхокардиографии (ЭхоКГ) [10]. Вместе с тем некоторые исследователи показали, что подобные зоны гипоконтрастирования могут определяться не только при очаговом повреждении миокарда, но и при его выраженной ишемии, вызванной стенозирующим атеросклерозом коронарных артерий [11–15], что нашло отражение и в рекомендациях Общества по сердечно-сосудистой МСКТ [16]. Однако возможности метода в выявлении ишемии миокарда в покое в настоящее время являются недостаточно изученными в связи с малым количеством исследований и включенных в них больных, с одной стороны, и различиями в методических подходах к оценке ишемии миокарда и противоречивыми результатами – с другой. Так, некоторые авторы диагностировали ишемию миокарда при выявлении зон гипоконтрастирования по данным МСКТ в систолическую фазу сердечного цикла и в их отсутствие в фазу диастолы [11–12], в то время как другие – при наличии дефекта контрастирования именно в фазу диастолы [13, 17].

Целью нашего исследования были анализ дефектов контрастирования миокарда по данным МСКТ у больных с острым коронарным синдромом (ОКС) без стойкого подъема сегмента ST и сопоставление полученных данных с результатами стандартных методов диагностики инфаркта и ишемии миокарда (электрокардиографии и ЭхоКГ).

## Материал и методы

В исследование путем включали больных, впервые поступающих в отделение неотложной кардиологии с ОКС без стойкого подъема сегмента ST. Диагнозы «инфаркт миокарда» и «нестабильная стенокардия» (НС) устанавливали согласно общепринятым критериям [18].

В исследование вошли 43 пациента с ОКС, разделенных практически поровну между группами – 22 (51,2%) с НС и 21 (48,8%) с ИМ. Критерием распределения больных по группам было превышение нормы уровня тропонина I, независимо от результатов других методов обследования.

Из исследования исключали пациентов с осложнениями основного заболевания: острой сердечной недостаточностью, кардиогенным шоком, а также нарушениями ритма и проводимости сердца, сопровождающимися частым (>80 уд/мин) и/или неритмичным сердцебиением, постинфарктным кардиосклерозом, перенесенными процедурами реваскуляризации коронарных артерий (транслюминальная баллонная коронарная ангиопластика – ТБКА, стентирование, операции аортокоронарного – АКШ и маммарокоронарного шунтирования – МКШ),

установленной аллергической реакцией на контрастный препарат и почечной недостаточностью с клиренсом креатинина менее 50 мл/мин.

Клинические характеристики больных представлены в табл. 1.

Электрокардиограмму (ЭКГ) регистрировали на 3-канальном электрокардиографе МАС 400 в 12 общепринятых отведениях в условиях блока интенсивной терапии и палат наблюдения отдела неотложной кардиологии. При анализе ЭКГ выявляли признаки ишемии миокарда как в покое, так и в момент болевого приступа. Критерием ишемии миокарда служила горизонтальная депрессия сегмента ST более 0,1 мВ, не связанная с гипертрофией миокарда левого желудочка (ЛЖ) и зарегистрированная в отсутствие блокады ножек пучка Гиса.

Трансторакальную ЭхоКГ проводили всем пациентам в 1-е сутки заболевания и при повторном визите на аппарате Vivid 7 и Vivid 9 Dimension с синхронизацией с ЭКГ. Структуры сердца визуализировали при В- и М-режимах по общепринятой методике.

Нарушения локальной сократимости ЛЖ расценивались как гипокинезия, акинезия или дискинезия. Для оценки локализации и распространенности зоны нарушения сократимости ЛЖ использовали условное деление миокарда на 17 сегментов [19].

МСКТ выполняли всем пациентам на 1–3-и сутки заболевания на 64-детекторном томографе Aquilion 64 с ретроспективной синхронизацией с ЭКГ до проведения инвазивной коронарографии (КГ). Повторную МСКТ через 1–2 года выполняли больным с НС и исходно выявленным дефектом контрастирования миокарда.

**Таблица 1.** Клинические характеристики больных в группах с нестабильной стенокардией и инфарктом миокарда

| Характеристика | Группа больных | | p |
|---|---|---|---|
| | НС (n=22) | ИМ (n=21) | |
| Мужчины | 18 (81,8) | 13 (61,9) | н.д. |
| Средний возраст, годы | 55,5±12,6 | 59,4±11,8 | н.д. |
| Артериальная гипертония | 17 (77,3) | 13 (61,9) | н.д. |
| Гиперхолестеринемия | 14 (63,6) | 12 (57,1) | н.д. |
| Средний уровень холестерина, ммоль/л | 5,3±1,1 | 6,0±1,4 | н.д. |
| Средний уровень триглицеридов, ммоль/л | 1,8±1,0 | 1,8±0,9 | н.д. |
| Сахарный диабет | 4 (18,2) | 1 (4,8) | н.д. |
| Нарушение толерантности к глюкозе | 0 | 1 (4,8) | н.д. |
| Алиментарное ожирение | 6 (27,3) | 4 (19) | н.д. |
| Курение | 12 (54,5) | 9 (42,9) | н.д. |
| Отягощенная наследственность | 3 (13,6) | 6 (28,6) | н.д. |

Здесь и в табл. 2 данные представлены в виде абсолютного числа больных (%) или M±SD, где M – среднее, SD – стандартное отклонение. ИМ – инфаркт миокарда; н.д. – недостоверно; НС – нестабильная стенокардия.

Неионный йодсодержащий контрастный препарат вводился автоматическим шприцем в дозе из расчета 1,5 мл на 1 кг массы тела больного.

Исследование выполняли в две фазы: нативную (до введения контрастного препарата) и артериальную, во время которой вводили контрастный препарат. Нативная фаза выполнялась в пошаговом режиме с силой тока 100 мА, напряжением 120 кВ и толщиной среза 3 мм. Время полуоборота трубки составило 250 мс. Артериальная фаза выполнялась в спиральном режиме с толщиной срезов 0,5 мм с силой тока 400 мА и напряжением 120 кВ.

Дефект контрастирования миокарда определяли как участок пониженной рентгеновской плотности, визуализирующийся как в систолическую, так и в диастолическую фазу сердечного цикла, и расценивали как трансмуральный, если его глубина составляла более 50%

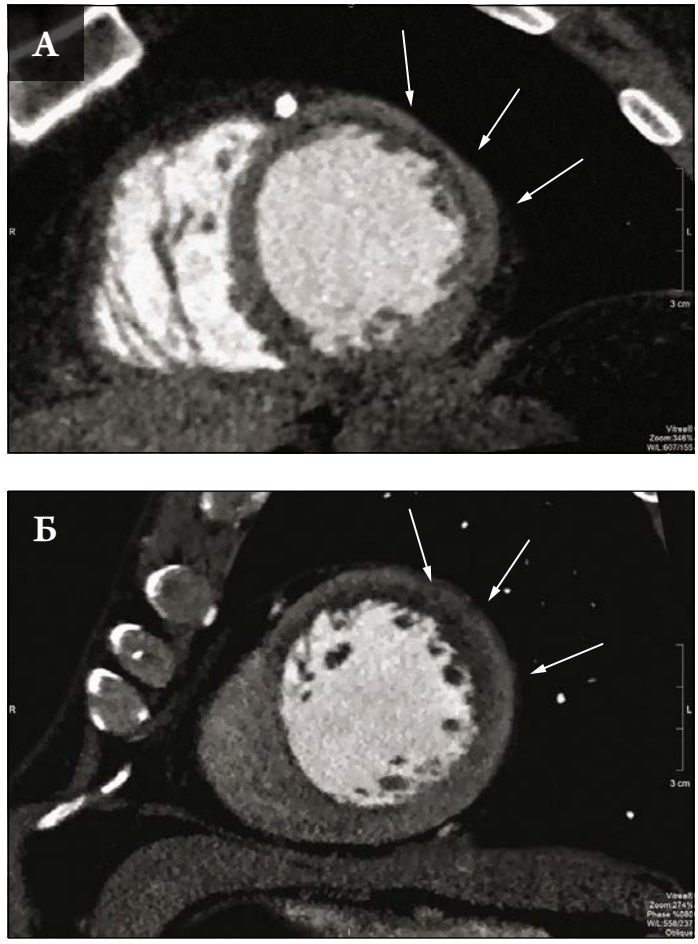


**Рис. 1. КТ сердца с внутривенным контрастированием у больного с субэндокардиальным ИМ (А) и трансмуральным ИМ (Б): реконструкция изображений сердца по короткой оси на уровне средних сегментов ЛЖ.**

А – субэндокардиальный дефект контрастирования миокарда в области передней стенки с переходом на заднюю стенку ЛЖ (обозначен белыми стрелками); Б – трансмуральный дефект контрастирования миокарда в области передней стенки с переходом на заднюю стенку ЛЖ (обозначен белыми стрелками). КТ – компьютерная томография; ИМ – инфаркт миокарда; ЛЖ – левый желудочек.

толщины стенки ЛЖ, и как субэндокардиальный – если менее 50%. Для сегментного анализа использовали то же стандартное деление миокарда ЛЖ на 17 сегментов [20] как и при ЭхоКГ. При этом определяли локализацию дефекта и общее количество вовлеченных сегментов. На рис. 1 представлены примеры субэндокардиального (см. рис. 1, А) и трансмурального (см. рис. 1, Б) дефектов контрастирования.

КГ и успешная ТБКА со стентированием проведены 20 пациентам с НС и 17 больным с ИМ. Двоим больным с НС и 1 пациенту с ИМ во время госпитализации была выполнена операция АКШ, МКШ, 3 пациентам с ИМ реваскуляризация не выполнялась из-за отказа больного в 1 случае и наличия гемодинамически незначимых стенозов в 2 случаях. Всем пациентам с НС, у которых были выявлены дефекты контрастирования миокарда, выполнена успешная ТБКА со стентированием.

Статистический анализ выполняли с использованием программы Microsoft Excel и пакетов статистических программ Statistica 10 for Windows и SPSS 11 для Windows. Для количественных критериев рассчитывали среднее значение с использованием сытандартного отклонения. При оценке межгрупповых различий средних значений применяли критерий t Стьюдента. Статистически значимыми считали различия при $p<0,05$.

## Результаты

Дефекты контрастирования в общей группе отмечались у 21 (48,8%) из 43 больных. Среди пациентов с ИМ зоны гипоконтрастирования определялись у 18 (85,7%) из 21, в то время как среди больных с НС – только у 3 из 22 (13,6%). Субэндокардиальными оказались 19 (90,5%) дефектов, и только в 2 (9,5%) случаях выявлялись трансмуральные дефекты – оба у больных с ИМ. Характеристики выявленных зон гипоконтрастирования в обеих группах представлены в табл. 2.

У больных с ИМ область дефекта контрастирования по данным МСКТ интерпретировалась как очаг некроза сердечной мышцы. У пациентов с НС выявление зоны гипоконтрастирования могло указывать на наличие как недиагностированного очагового повреждения, так и ишемии. Для уточнения причин появления дефектов контрастирования у больных с НС всем пациентам из этой группы, у которых исходно определялись зоны гипоконтрастирования (n=3), МСКТ была выполнена повторно через год после успешной ТБКА со стентированием для оценки динамики возможных изменений дефекта контрастирования.

Было выполнено 3 повторных МСКТ. Из них в двух случаях отмечалась положительная динамика – в первом определялось полное исчезновение дефекта (рис. 2), во втором – визуальное уменьшение размеров дефекта. Полученные данные подтверждают наше предположение об «ишемическом» происхождении этих зон гипоконтрастирования, поскольку регистрировалась положительная динамика после выполнения полной реваскуляризации миокарда. В третьем случае изменений размеров дефекта не выявлено. Более детальный анализ данных последнего пациента показал, что во время ангинозного приступа у него отмечалась преходящая элевация сег-

**Таблица 2.** Характеристика дефектов контрастирования миокарда у больных с НС и ИМ

| Характеристика дефектов контрастирования | Группа | | p |
|---|---|---|---|
| | НС (n=22) | ИМ (n=21) | |
| Число дефектов | 3 (13,6) | 18 (85,7) | <0,01 |
| Число дефектов, включающих 3 сегмента и менее | 3 (100) | 13 (72,2) | н.д. |
| Субэндокардиальный тип | 3 (100) | 16 (88,9) | н.д. |
| Трансмуральный тип | 0 | 2 (11,1) | н.д. |

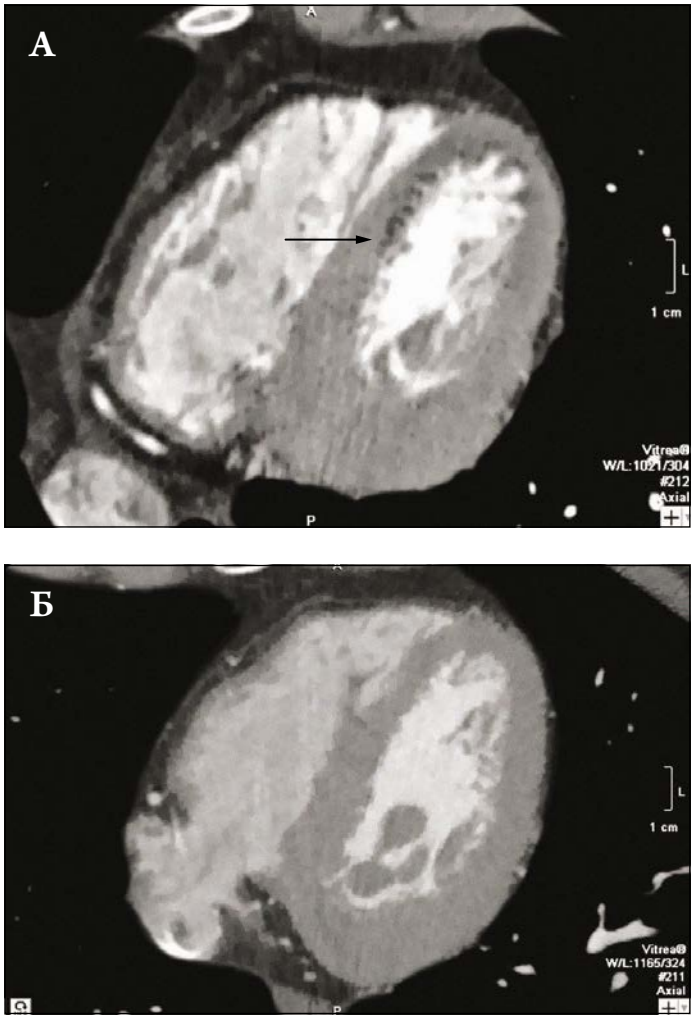


**Рис. 2. Исчезновение дефекта контрастирования после успешной реваскуляризации у больного с НС.**

А – изображения миокарда ЛЖ при первичном исследовании; Б – при повторном. Стрелкой обозначен дефект контрастирования миокарда. ЛЖ – левый желудочек, НС – нестабильная стенокардия.

мента ST, а по данным ЭхоКГ регистрировалась зона нарушения локальной сократимости той же локализации, что и дефект контрастирования. В данном случае высока вероятность выявления с помощью МСКТ недиагностированного очагового повреждения миокарда, что и объясняет постоянство размера дефекта контрастирования после успешной реваскуляризации.

При анализе дефектов контрастирования миокарда проводилось сопоставление их локализации и области кровоснабжения симптомсвязанной артерии (ССА). ССА во всех случаях считалась только одна артерия, кровоснабжающая зону инфаркта или ишемии миокарда, выявляемых на основании данных ЭКГ (изменения сегмента ST), ЭхоКГ (зоны нарушения локальной сократимости), нагрузочных тестов и инвазивной КГ. Во всех случаях (n=21, 100%) зоны гипоконтрастирования находились в области кровоснабжения ССА.

У большинства больных с дефектами контрастирования миокарда на ЭКГ регистрировалась динамика сегмента ST – у 78% пациентов с ИМ и 66,7% с НС. При этом во всех случаях отмечалось совпадение предполагаемой локализации инфаркта (ишемии) миокарда по данным ЭКГ и МСКТ (дефекта контрастирования). На рис. 3 представлена диаграмма частоты регистрации различных изменений сегмента ST у больных с ИМ, у которых по данным МСКТ были выявлены зоны гипоконтрастирования. Среди пациентов с НС, у которых определялись дефекты контрастирования (n=3), изменения сегмента ST регистрировались в 2 случаях (в одном случае определялись отрицательные зубцы T, а во втором – преходящая элевация сегмента ST).

В рамках исследования также проведено сопоставление зон гипоконтрастирования по данным МСКТ и нарушения локальной сократимости миокарда по данным ЭхоКГ. При оценке корреляции между выявлением дефектов контрастирования и зон нарушения локальной сократимости в общей группе больных с ОКС степень

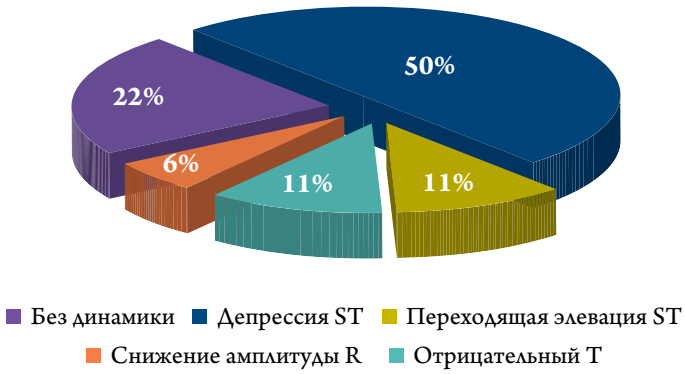


**Рис. 3. Варианты изменений ЭКГ (сегмента ST–T) у больных с инфарктом миокарда, у которых выявлялся дефект контрастирования миокарда.**

ее выраженности оказалась невысокой, но статистически значимой (r=0,4; p=0,01). При проведении анализа по взаимосвязи глубины дефекта контрастирования миокарда (субэндокардиальный или трансмуральный) со степенью нарушения локальной сократимости (гипо-, гипоакинезия или акинезия) также была получена достоверная корреляция (r=0,4; p=0,01). При наличии у больного одновременно и дефекта контрастирования, и зоны нарушения локальной сократимости в общей группе во всех случаях (n=12; 100%) отмечалось совпадение локализаций, а при сопоставлении числа вовлеченных сегментов – статистически значимая корреляция между результатами двух методов (r=0,7; p<0,05).

## Обсуждение

По данным нашего исследования, дефекты контрастирования миокарда выявлены у 60,5% пациентов с ОКС (85,7% больных с ИМ и 13,6% больных с НС). У пациентов с ИМ выявленные дефекты контрастирования расценивались как соответствующие очагам некроза сердечной мышцы, что подтверждалось данными других методов исследования (ЭКГ, ЭхоКГ). У больных с НС наличие зоны гипоконтрастирования первоначально рассматривалось как признак возможной ишемии миокарда. Дефекты контрастирования были обнаружены у 3 больных в этой группе, и во всех случаях их локализация совпадала с зоной кровоснабжения ССА. По данным литературы, наблюдаются значительные различия по частоте выявления зон гипоконтрастирования у больных с НС. Так, в работе Т. Н. Веселовой и соавт. – у 10% больных [21], J. Lessick и соавт. – у 33,3% [22], а в исследовании T. Schepis и соавт. – у 14,3% [23]. Отдельно стоит отметить работу M. Nagao и соавт., в которой зоны гипоконтрастирования в фазу систолы, расценивающиеся автором как признак ишемии миокарда, были выявлены у 75% больных с НС [24]. Наши данные более сопоставимы с результатами Т. Н. Веселовой и соавт. [21] и T. Schepis и соавт. [23]. Причины столь выраженных расхождений заключаются не только в числе больных, существенно различающемся в исследуемых группах, но также в самом анализе данных МСКТ и использовании разных методологических подходов, в частности, выборе различных фаз сердечного цикла для анализа. Так, ряд авторов считают «ишемические» дефекты преходящими и определяющимися только в систолическую фазу [11, 12, 14]. Однако большинство других исследователей оценивают их либо только в диастолу, либо во все фазы, но при этом обязательным является наличие дефекта именно в фазу диастолы [13, 17, 25–27]. Из авторов ранее упомянутых работ, исследовавших дефекты контрастирования миокарда у больных с НС, только M. Nagao и соавт. [24] придерживались

первой точки зрения, что и привело к значительно более высокой частоте выявления зон гипоконтрастирования у больных с НС по сравнению с результатами остальных авторов, которые имели другое мнение и, соответственно, по-другому и анализировали результаты МСКТ.

Полученные нами данные о том, что дефекты контрастирования могут быть следствием ишемии миокарда и исчезать после реваскуляризации, подтверждаются результатами других исследований. Так, в работе K. Iwasaki и соавт. МСКТ была выполнена у 131 больного со стабильной ИБС до и после реваскуляризации миокарда. Дефекты контрастирования определялись в фазу диастолы как области гипоконтрастирования с плотностью <50 HU и были выявлены у 60% пациентов с 70–90% стенозами симптомсвязанного поражения, у 32,4% больных – с 50–69% стенозами, 4,8% пациентов с 30–49% стенозами и ни у одного больного со стенозами <30%. Эндоваскулярные вмешательства были выполнены всем больным с дефектами контрастирования, которые исчезли в 94,6% случаев при повторном исследовании, выполненном сразу после реваскуляризации [13].

В нашей работе проводилось сопоставление локализации дефекта контрастирования миокарда и зоны кровоснабжения ССА, совпадение отмечалось в 100% случаев, что согласуется с результатами других исследований [8,10–14] и служит гарантией того, что выявленные дефекты не являются артефактами [16].

При анализе взаимосвязи между выявлением дефектов контрастирования по данным МСКТ и зон нарушения локальной сократимости по результатам ЭхоКГ в общей группе больных с ОКС корреляция оказалась слабой (r=0,4; p=0,01), что также относится и к взаимосвязи глубины зоны гипоконтрастирования и степени нарушения локальной сократимости (r=0,4; p=0,01). Это объясняется тем, что у 9 (42,9%) пациентов с зонами гипоконтрастирования не регистрировались нарушения локальной сократимости. В литературе встречается мало работ с подобным анализом данных. В большинстве случаев в сравнительных исследованиях по сопоставлению локализации и размеров зон повреждения миокарда, выявляемых при МСКТ (дефекты контрастирования миокарда) и с помощью других методов, в качестве эталонных используются МРТ и ОФЭКТ, а не более доступная и легко выполнимая ЭхоКГ, что является более правильным, поскольку все ранее упомянутые методы оценивают нарушения перфузии миокарда, в то время как ЭхоКГ – нарушение сократимости. Тем не менее в работе Т. Н. Веселовой и соавт. выявлена статистически значимая взаимосвязь между количеством пораженных сегментов по данным МСКТ и выраженностью асинергии стенок ЛЖ по результатам ЭхоКГ (r=0,91; p<0,001) [10]. Наши данные в целом согласуются с работой Т. Н. Веселовой и соавт. И хотя степень статистической значимости взаимосвязи не оказалась столь высокой, это можно объяснить тем, что в наше исследование включались больные с ОКС без подъема сегмента ST, в отличие от работы Т. Н. Веселовой и соавт., в которой участвовали преимущественно пациенты с крупноочаговыми инфарктами с подъемом сегмента ST.

## Заключение

Дефекты контрастирования, по данным мультиспиральной компьютерной томографии, встречаются у 85,7% больных с инфарктом миокарда и лишь у 13,6% пациентов с нестабильной стенокардией и могут отражать наличие не только очагового повреждения миокарда, но и выраженной ишемии. Критерием «ишемических» дефектов контрастирования являются их преходящий характер и исчезновение после реваскуляризации миокарда. Все зоны гипоконтрастирования находились в зоне кровоснабжения симптомсвязанной артерии, что является дополнительным фактором, позволяющим отличить истинный дефект контрастирования от возможных артефактов. У большинства пациентов с дефектами контрастирования миокарда по данным других методов исследования (электрокардиография и эхокардиография) также определялись признаки очагового повреждения миокарда и ишемии.

**Сведения об авторах:**

**Институт клинической кардиологии им. А. Л. Мясникова ФГБУ «НМИЦ кардиологии» Минздрава России, Москва, Россия**

*Отдел неотложной кардиологии*

Барышева Н. А – к.м.н., мл.н.с. отдела.

Меркулова И. Н. – д.м.н., вед.н.с. отдела.

Сухинина Т. С. – к.м.н., н.с. отдела.

Руда М. Я. – д.м.н., проф., руков. отдела.

*Отдел томографии*

Шабанова М. С. – лаборант-исследователь отдела.

Шария М. А. – д.м.н., вед.н.с. отдела.

Гаман С. А. – к.м.н., н.с. отдела.

Веселова Т. Н. – д.м.н., вед.н.с. отдела.

E-mail: nataly-siu@mail.ru

**Information about the author:**

**Institute of Cardiology of Russian Cardiology Scientific and Production Complex, Moscow, Russia**

Natalia A. Barysheva – PhD.

E-mail: nataly-siu@mail.ru

## ЛИТЕРАТУРА/REFERENCES

1. Baks T., Cademartiri F., Moelker A.D. et al. Multislice computed tomography and magnetic resonance imaging for the assessment of reperfused acute myocardial infarction. J Am Coll Cardiol 2006;48(1):144–152.
2. Zhang L.J., Peng J., Wu S.Y. et al. Dual source dual-energy computed tomography of acute myocardial infarction: correlation with histopathologic findings in a canine model. Invest Radiol 2010;45(6):290–297.
3. Lardo A.C., Cordeiro M.A., Silva C. et al. Contrast-enhanced multidetector computed tomography viability imaging after myocardial infarction: characterization of myocyte death, microvascular obstruction, and chronic scar. Circulation 2006;113:394–404.
4. Gerber B.L., Belge B., Legros G.J., et al. Characterization of acute and chronic myocardial infarcts by multidetector computed tomography: comparison with contrast-enhanced magnetic resonance. Circulation 2006;113(6):823–833.
5. Qayyum A.A., Kühl J.T., Mathiasen A.B. et al. Value of cardiac 320-multidetector computed tomography and cardiac magnetic resonance imaging for assessment of myocardial perfusion defects in patients with known chronic ischemic heart disease. Int J Cardiovasc Imag 2013;29(7):1585–1593.
6. Gupta M., Kadakia J., Hacioglu Y. et al. Non-contrast cardiac computed tomography can accurately detect chronic myocardial infarction: Validation study. J Nucl Cardiol 2011;18(1):96–103.
7. Blankstein R., Rogers I.S., Cury R.C. Practical tips and tricks in cardiovascular computed tomography: diagnosis of myocardial infarction. J Cardiovasc Comput Tomogr 2009;3:104–111.
8. Ternovoĭ S.K., Veselova T.N., Sinitsyn V.E. et al. The role of multidetector computed tomography in detection of myocardial infarction. Kardiologiya 2008;48(1):4–8. Russian (Терновой С.К., Веселова Т.Н., Синицын В.Е. и др). Роль мультиспиральной компьютерной томографии в диагностике инфаркта миокарда. Кардиология 2008; 48(1):4–8.)
9. Busch J.L., Alessio A.M., Caldwell J.H. et al. Myocardial hypoenhancement on resting computed tomography angiography images accurately identifies myocardial hypoperfusion. J Cardiovasc Comput Tomogr 2011;5(6):412–420.
10. Veselova T.N., Shitov V.N., Vlodzianovskiĭ V.V. et al. Comparison of multislice spiral computed tomography and stress echocardiography in the evaluation of myocardial viability in patients with acute myocardial infarction. Vestn Rentgenol Radiol 2011;4:24–30. Russian (Веселова Т.Н., Шитов В.Н., Влодзяновский В.В. и др. Сравнение мультиспиральной компьютерной томографии и стресс-эхокардиографии в оценке жизнеспособности миокарда у больных с острым инфарктом миокарда. Вестник рентгенологии и радиологии 2011;4:24–30.)
11. Nagao M., Matsuoka H., Kawakami H. et al. Quantification of myocardial perfusion by contrast-enhanced 64-MDCT: characterization of ischemic myocardium. AJR Am J Roentgenol 2008;191(1):19–25.
12. Nagao M., Matsuoka H., Kawakami H. et al. Detection of myocardial ischemia using 64-slice MDCT. Circ J 2009;73(5):905–911.
13. Iwasaki K., Matsumoto T. Myocardial perfusion defect in patients with coronary artery disease demonstrated by 64-multidetector computed tomography at rest. Clin Cardiol 2011;34(7):454–460.
14. Wang Q., Qin J., Gai L.Y. et al. A pilot study on diagnosis of coronary artery disease using computed tomography first-pass myocardial perfusion imaging at rest. J Zhejiang Univ Sci B 2011;12(6):485–491.
15. Thomas D.M., Larson C.W., Cheezum M.K. et al. Rest-Only Myocardial CT Perfusion in Acute Chest Pain. South Med J 2015;108(11):688–694.
16. Leipsic J., Abbara S., Achenbach S. et al. SCCT guidelines for the interpretation and reporting of coronary CT angiography: a report of the Society of Cardiovascular Computed Tomography Guidelines Committee. J Cardiovasc Comput Tomogr 2014;8(5):342–358.
17. Kachenoura N., Gaspar T., Lodato J.A. et al. Combined assessment of coronary anatomy and myocardial perfusion using multidetector computed tomography for the evaluation of coronary artery disease. Am J Cardiol 2009;103(11):1487–1494.
18. Hamm C.W., Bassand J.P., Agewall S. et al.; European Society of Cardiology. [ESC guidelines for the management of acute coronary syndromes in patients presenting without persistent ST-segment elevation. The Task Force for the management of acute coronary syndromes (ACS) in patients presenting without persistent ST-segment elevation of the European Society of Cardiology (ESC)]. G Ital Cardiol (Rome) 2012;13(3):171–228.
19. Lang R.M., Bierig M., Devereux R.B., et al.; American Society of Echocardiography's Nomenclature and Standards Committee; Task Force on Chamber Quantification; American College of Cardiology Echocardiography Committee; American Heart Association; European Association of Echocardiography, European Society of Cardiology. Recommendations for chamber quantification. Eur J Echocardiogr 2006;7(2):79–108.
20. Cerqueira M.D., Weissman N.J., Dilsizian V. et al., American Heart Association Writing Group on Myocardial Segmentation and Registration for Cardiac Imaging. Standardized myocardial segmentation and nomenclature for tomographic imaging of the heart. A statement for healthcare professionals from the Cardiac Imaging Committee of the Council on Clinical Cardiology of the American Heart Association. Int J Cardiovasc Imaging 2002;18(1):539–542.
21. Veselova T.N., Ternovoĭ S.K. Informative value of multislice spiral computed tomography in identifying myocardial perfusion defect in patients with acute myocardial infarction. Ter Arkh 2013;85(4):16–21. Russian (Веселова Т.Н., Терновой С.К. Информативность мультиспиральной компьютерной томографии в определении дефекта перфузии миокарда у больных острым инфарктом миокарда. Терапевтический архив 2013;85(4):16–21.)
22. Lessick J., Ghersin E., Dragu R. et al. Diagnostic accuracy of myocardial hypoenhancement on multidetector computed tomography in identifying myocardial infarction in patients admitted with acute chest pain syndrome. J Comput Assist Tomogr 2007;31(5):780–788.
23. Schepis T., Achenbach S., Marwan M. et al. Prevalence of first-pass myocardial perfusion defects detected by contrast-enhanced dual-source CT in patients with non-ST segment elevation acute coronary syndromes. Eur Radiol 2010;20(7):1607–1614.
24. Nagao M., Matsuoka H., Kawakami H. et al. Myocardial ischemia in acute coronary syndrome: assessment using 64-MDCT. AJR Am J Roentgenol 2009;193(4):1097–1106.
25. Kachenoura N., Lodato J.A., Gaspar T. et al. Value of multidetector computed tomography evaluation of myocardial perfusion in the assessment of ischemic heart disease: comparison with nuclear perfusion imaging. Eur Radiol 2009;19(8):1897–1905.
26. Branch K.R., Busey J., Mitsumori L.M. et al. Diagnostic performance of resting CT myocardial perfusion in patients with possible acute coronary syndrome. AJR Am J Roentgenol 2013;200(5):W450–457.
27. Pursnani A., Lee A.M., Mayrhofer T. et al. Early resting myocardial computed tomography perfusion for the detection of acute coronary syndrome in patients with coronary artery disease. Circ Cardiovasc Imaging 2015;8(3):e002404.

Поступила 15.02.17 (Received 15.02.17)