DOI: 10.18087/cardio.2018.11.10202

Цветкова О. А., Воронкова О. О., Абдуллаева Г. Б.
ФГАОУ ВО «Первый Московский государственный медицинский университет им. И. М. Сеченова» Минздрава России (Сеченовский Университет), Москва, Россия

Острое лекарственное поражение легких на фоне приема амиодарона

Ключевые слова: амиодарон, лекарственное поражение легких.
Ссылка для цитирования: Цветкова О. А., Воронкова О. О., Абдуллаева Г. Б. Острое лекарственное поражение легких на фоне приема амиодарона.Кардиология. 2018;58(11):102–108.

Резюме
Представлен клинический случай быстрого выздоровления и восстановления функции легких после отмены приема амиодарона у пациента с лекарственно-индуцированным острым поражением легких.

Tsvetkova O. A., Voronkova O. O., Abdullaeva G. B.
Sechenov First Moscow State Medical University, Moscow, Russia

Drug-Associated Acute Lung Injury During Amiodarone Uptake

Keywords: amiodarone; drug-associated lung injury; acute amiodarone pneumonitis; amiodarone-induced pneumopathy.
For citation: Tsvetkova O. A., Voronkova O. O., Abdullaeva G. B. Drug-Associated Acute Lung Injury During Amiodarone Uptake. Kardiologiia. 2018;58(11):102–108.

Summary
In this article we present a clinical case of a quick recovery and restoration of pulmonary function after withdrawal of amiodarone in a patient with drug-associated acute lung injury induced by intake of amiodarone for two months.

Одной из актуальных проблем современной медицины являются побочные эффекты лекарственных средств, частота которых по мере расширения спектра медикаментозных препаратов в последние десятилетия существенно возрастает. Лекарственные поражения легких – разнородная группа клинико-морфологических вариантов повреждения бронхолегочной системы, причиной которых стало лекарственное средство. Около 10% всех ятрогений связаны с поражением легких, а число препаратов, способных вызвать лекарственные поражения легких, превысило 500. Главное условие развития лекарственного поражения легких – способность потенциально пневмотоксичных лекарств накапливаться в легочной ткани. Выделяют 9 типов лекарственных поражений легких с различными механизмами повреждения, а наиболее частый вариант у детей – повреждение интерстициальной ткани и альвеол. Диагностика лекарственных поражений легких затруднительна в силу недооценки врачами лекарственной патологии и сходства симптоматики лекарственных поражений легких с заболеваниями вирусно-бактериальной природы. Наиболее убедительными аргументами в пользу лекарственных поражений легких являются обратное развитие симптоматики после отмены подозреваемого препарата и ее возобновление при повторном назначении. Стандартом лечения лекарственно индуцированного поражения легких считается назначение кортикостероидов – как системных, так и топических. Профилактика лекарственных поражений легких предполагает выбор наименее пневмотоксичных препаратов в минимальных терапевтических дозах с тщательным отслеживанием легочной симптоматики (одышка, непродуктивный кашель).

Следует подчеркнуть, что представление о лекарственно индуцированных поражениях разных органов и систем, как правило, не включает патологические процессы, связанные с передозировкой или их ошибочным применением. При этом легкие являются одной из наиболее частых мишеней лекарственных поражений, уступая по частоте лишь коже и пищеварительной системе. По данным ряда исследований, частота лекарственных поражений легких составляет в структуре заболеваемости около 5%, достигая среди госпитализированных больных 15–25%. Однако точно оценить распространенность лекарственно индуцированных поражений легких

весьма затруднительно; более того, имеются все основания констатировать их гиподиагностику. Это связано с несколькими обстоятельствами: назначением пневмотоксичных лекарственных средств врачами разных специальностей, часто недооценивающими сопутствующие или вновь появившиеся респираторные симптомы; недостаточной чувствительностью рентгенографии легких по сравнению с компьютерной томографией высокого разрешения; невозможностью выполнить инвазивные диагностические процедуры в связи с тяжелым состоянием больных и недостаточным уровнем регистрации осложнений фармакотерапии.

Высокая восприимчивость легких к лекарственному воздействию определяется их морфофизиологическими особенностями и высоким уровнем метаболизма, в процессе которого происходит активное образование и высвобождение свободных радикалов. Среди механизмов лекарственного повреждения легких важное значение придается окислительному стрессу, непосредственному токсическому действию лекарственных средств на альвеолокапиллярный барьер, отложению липидных соединений в клетках (фосфолипидозу), образованию легочных антител и иммунных комплексов.

Лекарственное поражение легких может протекать по типу острых, подострых или хронических патологических процессов. Клиническая картина характеризуется лихорадкой, кашлем, одышкой, возможно развитие гипоксемической острой дыхательной недостаточности. На компьютерной томограмме легких при ранних стадиях заболевания выявляются линейные тени, утолщение междолькового и внутридолькового интерстиция, симптом «матового стекла» или милиарный рисунок теней. Острые формы лекарственного поражения необходимо дифференцировать от инфекционных поражений легких, имеющих сходную клиническую картину. В диагностике гиперчувствительного пневмонита и эозинофильной пневмонии помогает анализ жидкости бронхоальвеолярного лаважа, в которой отмечается увеличение уровня лимфоцитов, эозинофилов и альвеолоцитов 2-го типа. Кроме того, бронхоальвеолярный лаваж позволяет исключить инфекционный процесс в легких у пациентов, принимающих иммуносупрессивную терапию [1].

Обычно отмена «виновного» препарата и назначение системных кортикостероидов сопровождаются обратным развитием патологического процесса, в связи с чем необходимость биопсии легкого для верификации лекарственного поражения легких возникает редко.

Поражение интерстициальной ткани – наиболее частое проявление лекарственно индуцированной патологии легких, что требует того же диагностического подхода, как и все интерстициальные заболевания легких другого генеза. Однако лекарственное поражение в структуре всех интерстициальных заболеваний легких занимает примерно 3%.

Описание гистологических препаратов амиодаронового легкого может включать различные варианты патоморфологии и даже их сочетания: скопление пенистых макрофагов в альвеолах, признаки неспецифической интерстициальной пневмонии, интерстициальный легочный фиброз, диффузное альвеолярное повреждение. Другими примерами разных сочетаний морфологических признаков лекарственного поражения легких могут быть эозинофильная пневмония, отек легких и/или альвеолярные геморрагии, десквамативная интерстициальная пневмония, лимфоцитарная интерстициальная пневмония, легочные васкулиты. Полиморфизм проявлений лекарственного поражения легких может крайне затруднить определение доминирующего поражения, особенно в условиях трудности получения достаточного количества материала легочной паренхимы, получаемого при трансбронхиальной биопсии. В связи с этим при необходимости предпочтение отдается видеоторакоскопической биопсии [1].

По данным H. Rotmensch и соавт., риск токсического эффекта возрастает с увеличением концентрации препарата в плазме крови. Легочная токсичность данного препарата обусловлена нарушением нормального метаболизма эндогенных фосфолипидов, которые на фоне длительного приема амиодарона накапливаются в легочной ткани [2, 3]. Хотя острое повреждение легких при приеме амиодарона в целом нехарактерно, тем не менее оно может развиться через несколько дней после внутривенного введения высоких доз препарата [4]. Случаи острого амиодаронового легкого описаны после оперативных вмешательств на сердце или легких. Наркоз, оксигенотерапия и механическая вентиляция являются дополнительными факторами риска развития острого амиодаронового легкого. Оно манифестирует одышкой, тяжелой гипоксемией, картиной острого респираторного дистресс-синдрома, диффузными альвеолярными и интерстициальными затемнениями. Смертность при остром амиодароновом легком достигает 40–50%, несмотря на отмену препарата и кортикостероидную терапию [3].

Большинство авторов считают необходимым назначение системных кортикостероидов, которые позитивно влияют на разрешение амиодаронового легкого, поскольку только отмена препарата в большинстве случаев не сопровождается положительной динамикой легочных изменений [5, 6]. В силу длительного выведения амиодарона продолжительность курса кортикостероидов должна быть не менее 3 мес, а затем срок может быть удлинен до 6 мес и более с последующим постепенным снижением их дозы. Рецидив амиодаронового легкого при быстрой отмене кортикостероидов может иметь более тяжелое

течение и плохой ответ на повторную терапию кортикостероидами. В целом летальность при амиодароновом легком составляет менее 10% у амбулаторных пациентов и бывает значительно выше (20–23%) у госпитализированных больных с поздним диагнозом [7].

С целью профилактики и ранней диагностики лекарственного поражения легких у больных, получающих амиодарон, рентгенография органов грудной клетки должна быть выполнена до назначения препарата и регулярно проводиться каждые 3 мес, а затем срок увеличивается до 6 мес [8, 9]. Кроме того, необходимо проводить контроль функции внешнего дыхания с исходными значениями, полученными также до начала назначения нового препарата. При выявлении патологии респираторной системы необходимо проводить оценку диффузионной способности легких, особенно в первые месяцы приема препарата. Снижение диффузионной способности легких с нарастающей выраженностью за короткий период является самым ранним функциональным признаком амиодаронового легкого.

В качестве демонстрации роли амиодарона в развитии поражения легочной ткани приводим клиническое наблюдение острого интерстициального поражения легких у пациента, которому был назначен этот препарат. Пациент К., 74 лет, госпитализирован в отделение пульмонологии УКБ № 1 Первого МГМУ им. И. М. Сеченова с жалобами на экспираторную одышку при физической нагрузке (подъем на 3-й этаж, ускоренная ходьба), снижение массы тела, общую слабость, быструю утомляемость.

Считает себя больным с марта 2017 г., когда стал отмечать одышку при повышенных физических нагрузках, перебои в работе сердца. Участковым терапевтом по поводу выявленной желудочковой экстрасистолии рекомендовано лечение бисопрололом, но в связи с сохраняющейся экстрасистолией проведена смена антиаритмической терапии на амиодарон 400 мг/сут. 12 мая отметил повышение температуры тела до 38,5 °С без катаральных явлений, усиление одышки, состояние расценивалось как острая респираторная вирусная инфекция, проводилась противовирусная и жаропонижающая терапия без эффекта. 17.05.17 была выполнена флюорография, при которой выявлена картина двусторонней пневмонии. 18.05.17 госпитализирован

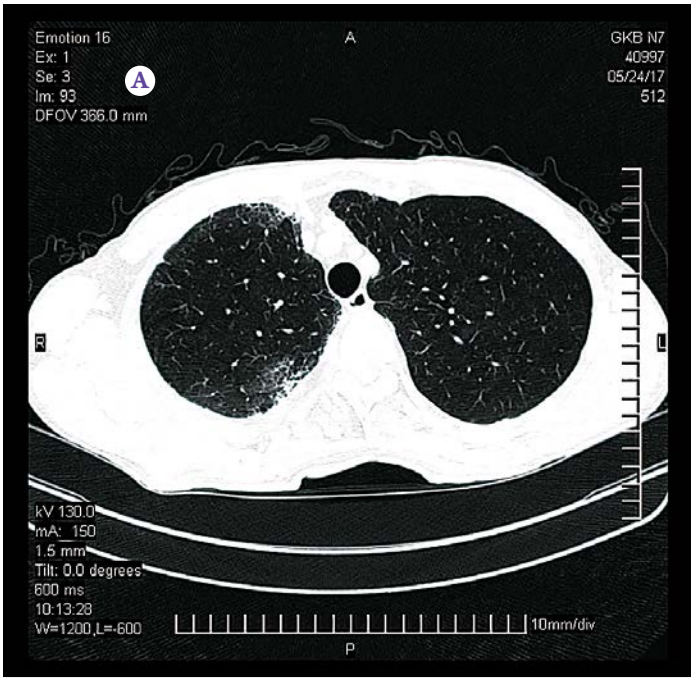

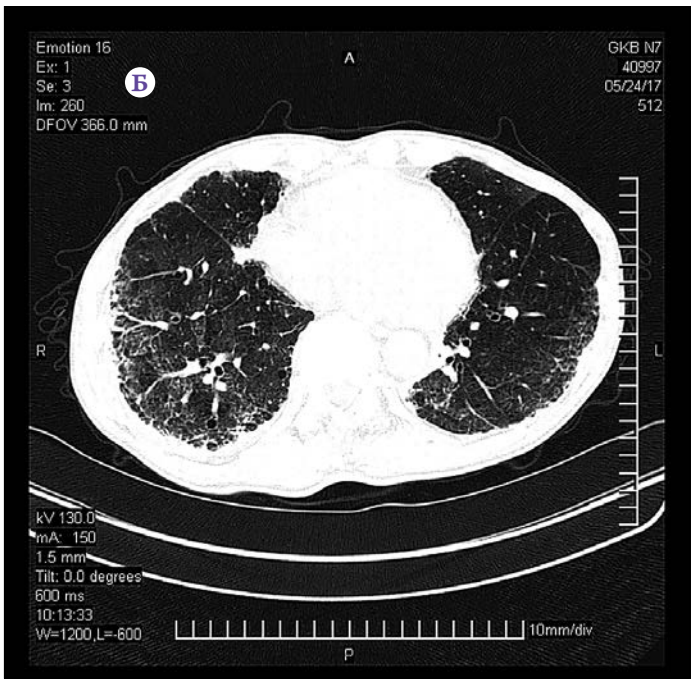

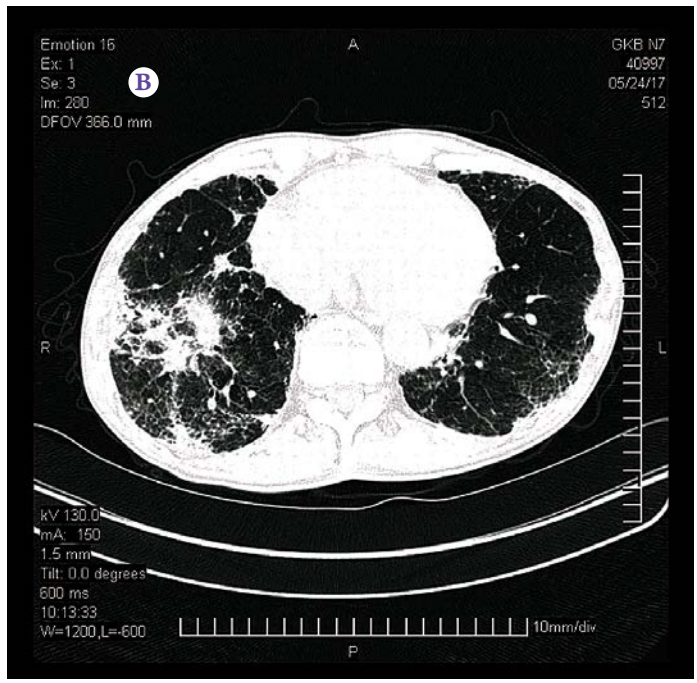

Рис. 1. Данные мультиспиральной компьютерной томографии от 24.05.2017 г.

в стационар Москвы. При обследовании в клиническом анализе крови отмечался лейкоцитоз до $12 \cdot 10^9$/л со сдвигом лейкоцитарной формулы влево (миелоциты 1%, палочкоядерные 9%, сегментоядерные 67%, лимфоциты 14%, эозинофилы 2%, моноциты 7%), повышение уровня С-реактивного протеина (СРБ) до 134 г/л (норма 0–5 г/л), прокальцитонин в норме (0,2 нг/мл). В общем анализе мокроты лейкоцитов 4–5 в поле зрения, эритроциты покрывали все поля зрения, эозинофилов 4–5 в поле зрения. По данным эхокардиографии (ЭхоКГ) отмечалась дилатация правого предсердия до 4,1×4,5 см, правого желудочка – 2,9 см, повышение уровня систолического давления в легочной артерии до 45–50 мм рт. ст. При спирографии определялся рестриктивный тип вентиляционных нарушений: форсированная жизненная емкость легких – 57% от нормы, объем форсированного выдоха за 1-ю секунду ($ОФВ_1$) – 70%. Состояние расценено как внебольничная полисегментарная двусторонняя пневмония, проводилась антибактериальная терапия (сультасин, азитромицин), в связи с неэффективностью проведена смена на левофлоксацин, а также бронхорасширяющая терапия, амиодарон 400 мг/сут, верошпирон 25 мг. Несмотря на лечение, сохранялись фебрильная лихорадка, прогрессирующая одышка, выраженная слабость, снижение аппетита. 24.05.17 выполнена компьютерная томография (КТ) органов грудной клетки, при которой выявлена картина интерстициального поражения легких: в субплевральных отделах обоих легких выраженное утолщение меж- и внутридолькового интерстиция, значительно более выраженное в базальных отделах. Единичные вздутые дольки и участки внутридольковой эмфиземы. В базальных отделах, больше справа, определялись небольшие зоны консолидации неправильной формы (рис. 1).

После получения результатов КТ диагноз пересмотрен в пользу лекарственного поражения легких (амиодароновое легкое). Проведена смена антиаритмической терапии на бисопролол, назначен преднизолон 90 мг внутривенно. На фоне введения преднизолона пациент отметил улучшение самочувствия, нормализовалась температура тела, стала регрессировать одышка. Тем не менее при контрольной КТ легких от 01.06.17

Рис. 2. Результаты мультиспиральной компьютерной томографии от 01.06.2017 г.

отмечалась отрицательная динамика в виде увеличения размеров и распространенности зон консолидации легочной паренхимы в нижних отделах. При этом выраженность и распространенность утолщения интерстиция уменьшились (рис. 2).

Пациент был выписан из стационара 05.06.17 с рекомендацией обратиться на консультацию к пульмонологу. Спустя 5 дней возобновилась лихорадка до 38,5 °С, появились торакоалгии справа, усилилась одышка. Вновь госпитализирован в городской стационар 13.06.17. При обследовании в клиническом анализе крови лейкоцитов $8{,}18 \cdot 10^9$/л (нейтрофилы – 86,7%, лимфоциты – 10%, эозинофилы – 4%, моноциты – 2,5%), повышение уровня СРБ – 135 г/л. По данным эхокардиографии выявлены умеренная гипертрофия миокарда левого желудочка (ЛЖ), расширение правого предсердия, значительная легочная гипертензия. При рентгенографии органов грудной клетки отмечались усиление и деформация легочного рисунка, двусторонний гидроторакс. Состояние расценивалось как неспецифическая двусторонняя пневмония. Двусторонний плеврит. Проводилась комплексная терапия аквапенемом внутривенно, дексаметазоном, эуфиллином. Состояние улучшилось, нормализовалась температура тела, торакоалгия не рецидивировала, но одышка сохранялась. С учетом возраста пациента и данных КТ был предположен идиопатический легочный фиброз, в связи с чем пациент 01.09.17 госпитализирован в клинику госпитальной терапии Первого МГМУ им. И. М. Сеченова.

При осмотре отмечен долихоморфный тип телосложения, арахнодактилия, сколиоз грудного отела позвоночника, сглажен лордоз поясничного отдела. Ладьевидная форма грудной клетки. Рост 189 см, масса тела 66 кг, индекс массы тела 18,4 кг/м^2. Периферических отеков не было. Перкуторный звук легочный с коробочным оттенком. Аускультативно над легкими дыхание везикулярное, хрипы и крепитация не выслушивались. SaO_2 в покое 98%. Частота сердечных сокращений (ЧСС) 80 уд/мин, артериальное давление 120/80 мм рт. ст. Печень нормальных размеров. В клиническом анализе крови от 04.09.17: гемоглобин 130 г/л, эритроциты $4{,}19 \cdot 10^{12}$/л, тромбоциты

Рис. 3. Данные мультиспиральной компьютерной томографии от 09.09.2017 г.

$159 \cdot 10^9$/л, лейкоциты $5{,}3 \cdot 10^9$/л, лейкоцитарная формула не изменена, СОЭ 5 мм/ч. Биохимический анализ крови от 04.09.17: общий белок, альбумин, креатинин, глюкоза, мочевая кислота, общий холестерин, триглицериды, общий и прямой билирубин, щелочная фосфатаза, аминотрансферазы, калий, натрий, кальций – в пределах нормы. Уровень тиреоидных гормонов в норме. Иммунологические показатели от 04.09.17 не изменены: СРБ – 0,250 мг/дл, ревматоидный фактор отрицательный, IgE 10,46 МЕ/мл (норма 0–100 МЕ/мл). Антитела к двуспиральной ДНК – 2,60 МЕ/мл (норма 0–20). Исследование мокроты: слизистая, лейкоциты 8–12, эритроциты 2–4 в поле зрения, альвеолярные макрофаги – много, спирали Куршмана, кристаллы Шарко–Лейдена, эластичные волокна, атипичные клетки, бациллы Коха не найдены. Электрокардиограмма от 01.09.17: ритм синусовый, правильный с ЧСС 62 уд/мин. Блокада передней ветки левой ножки пучка Гиса. Полная блокада правой ножки пучка Гиса. Нарушения процессов реполяризации диффузного характера. Функция внешнего дыхания от 04.09.17: жизненная емкость легких 4,81 л (89,9%), $ОФВ_1$ 3,49 л (86,6%), индекс Тиффно 73,9%. Нарушение вентиляции легких по обструктивному типу. Обструктивные нарушения легкой степени тяжести. Снижение скорости воздушного потока в дистальном отделе. Положительной пробы с сальбутамолом 400 мкг не выявлено.

При КТ органов грудной клетки от 09.09.17 отмечалась выраженная положительная динамика при сравнении с исследованием от 01.06.17. В субплевральных отделах, преимущественно в нижних долях, сохранялись небольшое утолщение интерстиция, участки фиброза. В базальных отделах участки повышения плотности по типу «матового стекла» (рис. 3).

По данным ЭхоКГ от 05.09.17, размеры камер сердца не увеличены. Глобальная сократительная функция ЛЖ не нарушена, фракция выброса 63%. Систолическое давление в легочной артерии 29 мм рт. ст. Умеренное снижение диастолической функции ЛЖ.

При суточном мониторировании ЭКГ регистрировали синусовый ритм со среднесуточной ЧСС 66 уд/мин, 195 наджелудочковых экстрасистол, 3 035 желудочковых (максимум 365 в час, полиморфные, преимущественно в ночное время). Ишемической динамики конечной части желудочкового комплекса не зафиксировано.

Таким образом, проведенное обследование позволило исключить у больного идиопатический легочный фиброз. Выраженный регресс интерстициальных изменений на фоне отмены амиодарона и применения преднизолона позволяет констатировать поражение легких, индуцированное амиодароном, что подтверждают данные КТ органов грудной клетки, проведенной спустя 5 мес: объемных образований и участков патологической плотности в паренхиме легких не выявлено. В субплевральных отделах обоих легких, преимущественно в базальных отделах, сохраняются небольшие участки фиброза и незначительное уплотнение интерстиция.

Особенностью данного случая является развитие тяжелого токсического лекарственного поражения легких, встречающееся нечасто. По данным литературы, токсическое интерстициальное поражение легких при приеме амиодарона отмечается в 5–15% случаев и имеет дозозависимый эффект, коррелирует с возрастом и наличием сопутствующей патологии легких [9].

Необходимо отметить, что обоснованность назначения амиодарона на первом этапе, без количественной оценки нарушений ритма, представляется сомнительной. Отличительной чертой представленного случая является наличие у пациента недифференцированного синдрома соединительнотканной недостаточности. Генез нарушений ритма у этого пациента представляется неясным. Вероятнее всего, это атеросклеротическое поражение коронарных артерий с наличием патологических изменений в проводящей системе сердца.

Данное наблюдение представляет интерес вследствие трудности диагностики заболевания, индуцированного амиодароном, из-за отсутствия специфических клинических и морфологических проявлений. С целью профилактики и ранней диагностики лекарственной патологии легких у больных, получающих амиодарон, рентгенография органов грудной клетки должна быть выполнена до назначения препарата и регулярно проводиться каждые 4–12 мес в зависимости от дозы препарата. Кроме того, необходимо проводить мониторинг функции внешнего дыхания, включая оценку диффузионной способности легких, особенно в первые месяцы приема препарата, как наиболее чувствительный метод выявления поражения до развития клинически выраженных жалоб.

Information about the author:
Sechenov First Moscow State Medical University, Moscow, Russia
University Hospital 1
Tsvetkova Olga A. – MD, PhD, professor.
E- mail: oatsvetkova@mail.ru

ЛИТЕРАТУРА/REFERENCES

1. Barlamov P. N., Mokrushina Yu. S., Shchekotov V. V. Amiodarone-induced pneumonia. Clinical medicine 2013;8:64–66. Russian (Барламов П. Н., Мокрушина Ю. С., Щекотов В. В. Пневмопатия, индуцированная приемом амиодарона. Клиническая медицина 2013;8:64–66).
2. Vassallo P., Trohman R. G. Prescribing amiodarone. An evidence based review of clinical indications. JAMA 2007;298:1312–1322.
3. Ernawati D. K., Stafford L., Hughes J. D. Amiodarone-induced pulmonary toxicity. Br J Clin Pharmacol 2008;66 (1):82–87.
4. Kharabshen S., Abendroth C. S., Kozak V. Fatal pulmonary toxicity occurring within two weeks of initiation of amiodarone. Am J Cardiol 2002;89:896–898.
5. Karoli N. A., Rebrov A. P., Arhangelskaya E. E. et al. Medicinal lung injury: clinical observation. Clinicist 2011;2:68–71. Russian (Кароли Н. А., Ребров А. П., Архангельская Е. Е. и др. Лекарственное поражение легких: клиническое наблюдение. Клиницист 2011;2:68–71).
6. Kosarev V. V., Babanov S. A. Drug-induced lung injury. Emergency medicine. Ukraina 2015;4(67):63–72. Russian (Косарев В. В., Бабанов С. А. Поражения легких, обусловленные воздействием лекарственных средств. Медицина неотложных состояний. Украина 2015;4 (67):63–72).
7. Sweidan A. J., Singh N. K., Dang N. et al. Amiodarone-Induced Pulmonary Toxicity – A Frequently Missed Complication. Clinical Medicine Insights: Case Reports 2016; 9:91–94.
8. Kozlov E. V., Petrova M. M., Polikarpov L. S., Derevyannykh E. V. Interstitial lung disease associated with taking of amiodarone. Siberian medical review 2013;3:67–71. Russian (Козлов Е. В., Петрова М. М., Поликарпов Л. С., Деревянных Е. В. Интерстициальное поражение легких, ассоциированное приемом амиодарона. Сибирское медицинское обозрение 2013;3:67–71.)
9. Murray and Nadel's Textbook of Respiratory Medicine. 6th Edition. 2016:251–260.

Поступила 19.04.18 (Received 19.04.18)