DOI: 10.18087/cardio.2018.10.10188

Котова Д. П., Котов С. В., Гуспанов Р. И., Гиляров М. Ю., Шеменкова В. С., Удовиченко А. Е.
ФГБОУ ВО «Российский национальный исследовательский медицинский университет им. Н. И. Пирогова» Минздрава России, Москва, Россия

# Успешная нефрэктомия и стентирование коронарных артерий у больного раком почки в остром периоде инфаркта миокарда на фоне двойной антитромбоцитарной терапии при кровотечении

Ключевые слова: инфаркт миокарда, опухоль почки, ранняя постинфарктная стенокардия, макрогематурия, нефрэктомия.

***Ссылка для цитирования:** Котова Д. П., Котов С. В., Гуспанов Р. И., Гиляров М. Ю., Шеменкова В. С., Удовиченко А. Е. Успешная нефрэктомия и стентирование коронарных артерий у больного раком почки в остром периоде инфаркта миокарда на фоне двойной антитромбоцитарной терапии при кровотечении. Кардиология. 2018;58(10):96–100.*

## Резюме

Описана клиническая ситуация развития массивной макрогематурии на фоне двухкомпонентной антитромбоцитарной терапии у пациента в остром периоде инфаркта миокарда с установленным диагнозом рака почки и отягощенным кардиальным анамнезом. Несмотря на высокий анестезиолого-операционный риск развития осложнений, учитывая необходимость коронарографии с возможным стентированием коронарных артерий, тромб верхушки левого желудочка и невозможность отмены антитромбоцитарной и антикоагулянтной терапии, пациенту проведена радикальная нефруретерэктомия, что позволило в дальнейшем выполнить стентирование окклюзии передней межжелудочковой артерии и уменьшить риск развития повторного инфаркта миокарда.

Kotova D. P., Kotov S. V., Guspanov R. I., Gilyarov M. Y., Shemenkova V. S., Udovichenko A. E.
Pirogov Russian National Research Medical University, Moscow, Russia

# Clinical Case of Successful Nephrectomy and Stenting of the Coronary Arteries in Acute Period of Myocardial Infarction in a Patient With Kidney Cancer

Keywords: myocardial infarction; kidney tumor; early post-infarction angina; macrohematuria; nephrectomy.

***For citation:** Kotova D. P., Kotov S. V., Guspanov R. I., Gilyarov M. Y., Shemenkova V. S., Udovichenko A. E. Clinical Case of Successful Nephrectomy and Stenting of the Coronary Arteries in Acute Period of Myocardial Infarction in a Patient With Kidney Cancer. Kardiologiia. 2018;58(10):96–100.*

## Summary

We describe in this case report the clinical situation of development of massive macrohematuria at the background of dual antiplatelet therapy in a patient in the acute period of myocardial infarction with an established diagnosis of kidney cancer and a burdened cardiac anamnesis. Despite the high anesthetic and operational risk of complications, due to the need for coronary angiography with possible stenting of the coronary arteries, left ventricular thrombus and the impossibility of canceling antiplatelet agents and anticoagulants, the patient underwent radical nephrureterectomy, which allowed further stenting of the anterior interventricular artery occlusion and thus to reduce the risk of developing a repeated myocardial infarction.

Острый коронарный синдром (ОКС) – группа клинических признаков или симптомов, позволяющих предполагать острый инфаркт миокарда (ИМ) или нестабильную стенокардию. ОКС без подъема сегмента ST подразумевает выделение группы пациентов с наличием ангинозных болей более 20 мин и специфическими изменениями на электрокардиограмме (ЭКГ) в виде стойкой или преходящей депрессии сегмента ST, инверсии, сглаженности или псевдонормализации зубца Т. Для диагностики ИМ без подъема сегмента ST помимо перечисленных изменений на ЭКГ необходимо повышение уровня маркеров некроза миокарда [1].

Выполнение коронарографии (КГ) и стентирование коронарных артерий (КА) – основной метод лечения больных с ОКС, который обусловливает необходимость в дальнейшим обязательного назначения пациенту двухкомпонентной антитромбоцитарной терапии – ДАТТ (ацетилсалициловая кислота – АСК и тикагрелор/кло-

пидогрел). Продолжительность ДАТТ составляет 12 мес и она может быть продлена у больных с высоким риском развития ишемических осложнений и низким риском кровотечений. При высоком риске кровотечений минимальный срок приема антитромбоцитарных препаратов должен быть не менее 1 мес [2]. Сложным является выбор лечебной тактики у пациентов с ишемической болезнью сердца и стентированием КА в анамнезе при необходимости проведения некардиальных хирургических вмешательств, а также повторных чрескожных коронарных вмешательств (ЧКВ) с учетом получения больными антитромбоцитарной терапии [2–5]. Согласно имеющимся рекомендациям, при хирургическом вмешательстве не требуется отмена АСК, в то время как ингибиторы $P2Y_{12}$ должны быть отменены в различные сроки до операции: тикагрелор за 3 дня, клопидогрел за 5 дней, прасугрел за 7. В отсутствие высокого риска кровотечения ДАТТ должна быть по возможности возобновлена как можно раньше [2].

Важной составляющей успешного ведения такого пациента является не только оценка возможного анестезиолого-операционного риска развития осложнений, но и совместная работа мультидисциплинарной команды врачей. Целесообразно наблюдение больного после хирургического вмешательства терапевтом или кардиологом с контролем лабораторных и инструментальных показателей и адекватности проводимой медикаментозной терапии, что демонстрирует представленный нами клинический случай.

Пациент Т., 70 лет, доставлен в приемное отделение ГКБ № 1 им. Н. И. Пирогова 11.08.2017 г. с направительным диагнозом: «ОКС без подъема сегмента ST». При поступлении предъявлял жалобы на чувство жжения за грудиной, возникшее внезапно в покое в ранние утренние часы, без иррадиации, продолжительностью более 30 мин, со слабоположительным эффектом от приема нитратов; одышку в покое, общую слабость.

Из анамнеза известно, что в 1998 г. пациент перенес ИМ передней стенки левого желудочка (ЛЖ), в дальнейшем в связи с сохраняющимися эпизодами стенокардии в 2007 и 2013 гг. выполнялась КГ со стентированием (стенозы КА более 70%) передней межжелудочковой артерии (ПМЖА) и огибающей артерии. Несмотря на ЧКВ, у пациента эпизодически возникали давящие боли за грудиной при умеренной, а затем и минимальной физической нагрузке, иррадиирующие в левую руку, продолжительностью около 10–15 мин, купирующиеся приемом нитратов или в покое. Кроме того, зафиксировано несколько пароксизмов фибрилляции предсердий с последующим восстановлением синусового ритма медикаментозно (амиодароном), начат прием ривароксабана, который пациент в дальнейшим самостоятельно прекратил. В феврале 2017 г. пациент повторно госпитализирован в стационар Москвы с диагнозом острого ИМ с подъемом сегмента ST. При проведении КГ выявлены рестеноз ПМЖА, стеноз артерии ветви тупого края (ВТК) до 85%. Выполнена баллонная дилатация ПМЖА, стентирование ВТК (стент с лекарственным покрытием). Рекомендована ДАТТ: клопидогрел 75 мг/сут и АСК 100 мг/сут в течение 12 мес, учитывая характеристики имплантированного стента. Однако на 3-и сутки пребывания в стационаре на фоне трехкомпонентной антитромботической терапии у пациента развились выраженная макрогематурия, снижение уровня гемоглобина до 42 г/л. Ранее в течение года больной отмечал появление примеси крови в моче, самостоятельно отменял прием АСК. Амбулаторно при обращении к урологу в поликлинику по месту жительства данных, подтверждающих острую урологическую патологию, получено не было, по данным ультразвукового исследования (УЗИ) почек выявлена киста левой почки, эпизоды макрогематурии были расценены как осложнение приема антиагрегантов. При обследовании в стационаре, по данным мультиспиральной компьютерной томографии (МСКТ) брюшной полости, обнаружено опухолевое образование левой почки. По жизненным показаниям, с учетом выраженной, стойкой макрогематурии с развитием анемии, а также высокого анестезиолого-операционного риска развития осложнений, от радикальной нефрэктомии решено было воздержаться; выполнена эмболизация левой почечной артерии. Пациент выписан в удовлетворительном состоянии: загрудинные боли не рецидивировали, эпизодов макрогематурии не отмечалось, уровень гемоглобина увеличился до 130 г/л на фоне гемотрансфузии. Даны рекомендации по дальнейшей медикаментозной терапии: ДАТТ (клопидогрел 75 мг/сут и АСК 100 мг/сут) в течение 12 мес, бисопролол 2,5 мг/сут, аторвастатин 40 мг/сут, эналаприл 5 мг 2 раза в сутки, изосорбида динитрат 20 мг 2 раза в сутки. Прием лекарственных препаратов соблюдал в полном объеме. Однако в августе 2017 г. в связи с повторно развившейся макрогематурией был отменен прием антитромбоцитарных препаратов. При обращении в НИИ урологии им. Н. А. Лопаткина было рекомендовано рассмотреть вопрос о проведении радикальной нефрэктомии через год после проведенного ЧКВ, учитывая высокий анестезиолого-операционный риск развития осложнений.

Кроме того, у пациента в анамнезе длительное время наблюдается артериальная гипертензия (АГ) с максимальными подъемами артериального давления (АД) до 200/100 мм рт. ст.; по поводу АГ принимает эналаприл 5 мг 2 раза в сутки. Около 5 лет страдает сахарным диабетом 2-го типа, принимает метформин в дозе 500 мг 2 раза в сутки, на фоне терапии средний уровень глюкозы в крови составляет 8 ммоль/л при самоконтроле. Вредные привычки: злоупотребление алкогольными напитками

отрицает, курит около 50 лет по 15 сигарет в день, индекс курильщика 37,5 пачка/лет.

При поступлении общее состояние тяжелое. Гиперстенического типа телосложения (масса тела 106 кг, рост 168 см). Кожный покров бледный. Периферических отеков нет. В легких дыхание везикулярное, незначительно ослаблено в нижних отделах с обеих сторон, хрипы не выслушиваются. Частота дыхательных движений 22 в минуту, насыщение крови кислородом 95%. Тоны сердца приглушены, ритм правильный. Частота сердечных сокращений (ЧСС) 80 уд/мин, АД 110/70 мм рт. ст. Живот при пальпации мягкий, безболезненный. Печень не увеличена. Симптом поколачивания отрицательный с обеих сторон. Физиологические отправления не нарушены, мочеиспускание по уретральному катетеру, цвет мочи – желтый, макроскопически не изменена.

На ЭКГ, зарегистрированной в приемном отделении при поступлении (рис. 1), ритм синусовый с ЧСС 69 уд/мин, отклонение электрической оси сердца влево, единичные желудочковые экстрасистолы, зубец QS в отведениях $V_1$–$V_3$ с незначительным подъемом сегмента ST до 1 мм (изменения сегмента ST регистрировались на предшествующих ЭКГ).

По данным лабораторных исследований: в общем анализе мочи – клинически значимых отклонений от нормы, в том числе явлений гематурии, нет; в клиническом анализе крови – признаки нормохромной нормоцитарной анемии легкой степени тяжести (эритроциты – $3{,}73 \cdot 10^{12}$/л, гемоглобин – 109 г/л). Уровень тропонина Т в течение первых суток пребывания в стационаре в динамике увеличился с 0,018 до 0,18 мкг/л (норма – до 0,030 мкг/л). Средний уровень глюкозы в крови за сутки – 7,6 ммоль/л. Креатинин – 136 мкмоль/л, скорость клубочковой фильтрации (СКФ) – 47 мл/мин/1,73 м$^2$ по формуле MDRD. Раковый эмбриональный антиген (РЭА) – 3,10 нг/мл (норма до 2 нг/мл).

По данным эхокардиографии (ЭхоКГ) при поступлении, фракция выброса (ФВ) ЛЖ – 38%, дилатация левых отделов сердца, признаки кальцификации и склероза стенок аорты, створок аортального и митрального клапана, гипокинезия верхушечных и средних сегментов передней стенки ЛЖ, средних базальных сегментов боковой стенки ЛЖ, верхушечных сегментов нижней стенки ЛЖ, признаки аневризмы верхушки ЛЖ с пристеночно расположенным, плотно прилегающим к стенке тромбом размерами 1,2×1 см (рис. 2).

Таким образом, с учетом имеющихся данных пациенту был поставлен диагноз острого ИМ боковой стенки ЛЖ без подъема сегмента ST.

Начата терапия β-адреноблокаторами, статинами, нитратами пролонгированного действия, ингибиторами ангиотензинпревращающего фермента, диуретиками. Принимая во внимание рецидивирующую макрогематурию на фоне антитромбоцитарной терапии в анамнезе, от проведения КГ и возможного повторного стентирования решено воздержаться. Однако с учетом течения острого ИМ, наличия тромба в верхушке ЛЖ (при сравнении с данными ЭхоКГ от февраля 2017 г. – тромботические массы ранее не выявлялись) 12.08.2017 г. начата антикоагулянтная (эноксапарин 0,6 п/к) и антитромбоцитарная (клопидогрел 75 мг/сут) терапия, дополнительно АСК не назначали. На фоне терапии отмечена положительная

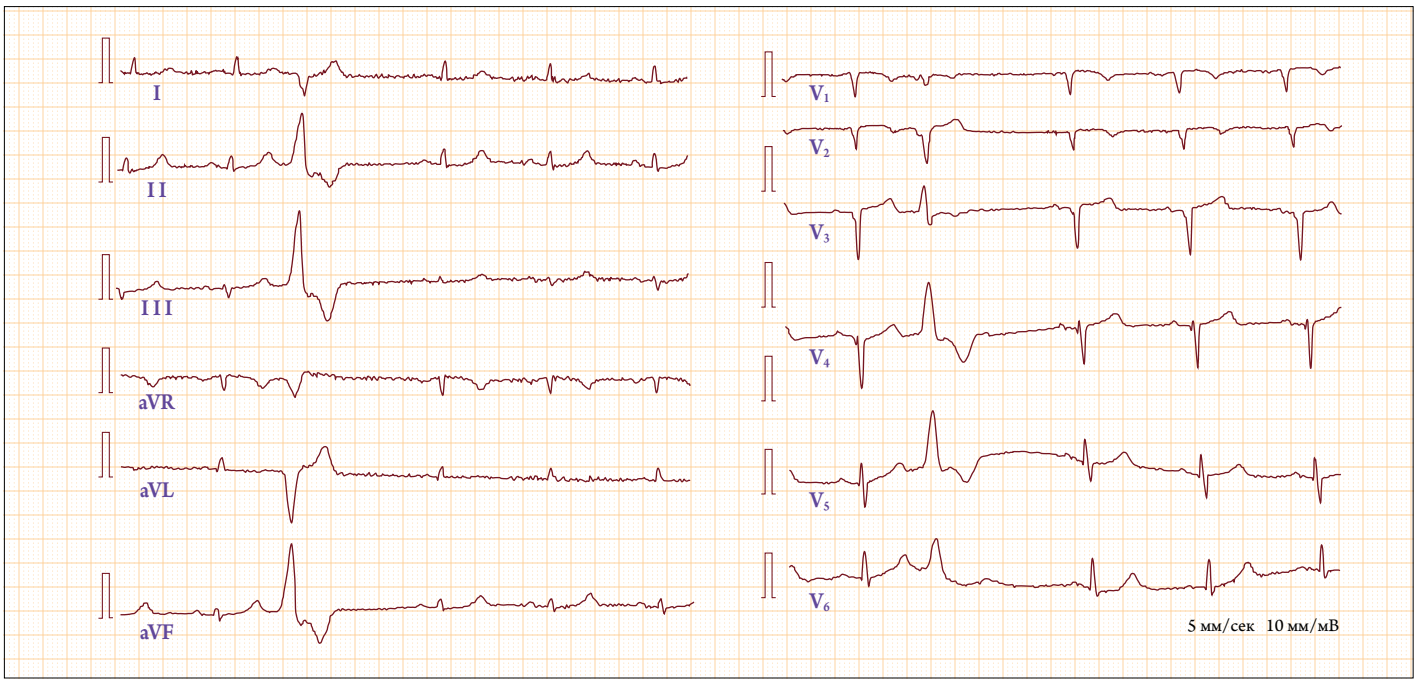


**Рис. 1. Электрокардиограмма пациента при поступлении в стационар.**

ЭКГ – электрокардиограмма.

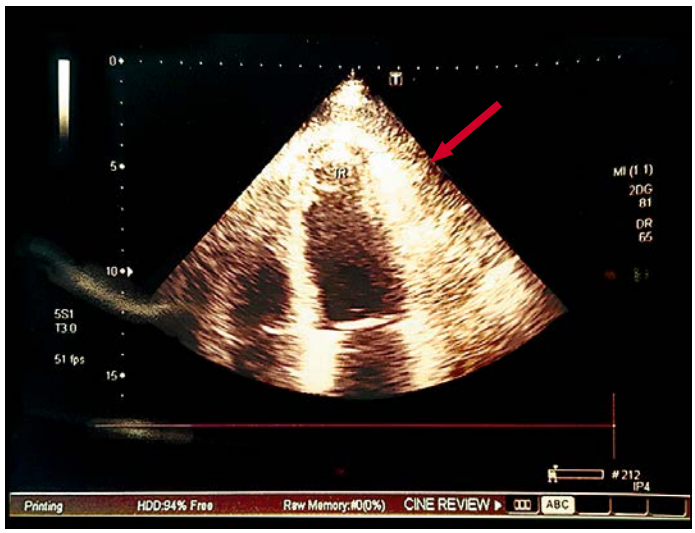


**Рис. 2. Пристеночный тромб в области верхушки ЛЖ по данным ЭхоКГ (стрелка).**

ЛЖ – левый желудочек; ЭхоКГ – эхокардиография.

динамика в виде уменьшения размеров тромба верхушки ЛЖ до 0,5 см, загрудинные боли не рецидивировали. 14.08.2017 г. отмечено появление примеси крови в моче с тенденцией к прогрессированию. С учетом рецидивирующей макрогематурии на фоне опухоли почки, невозможности отмены антикоагулянтной и антитромбоцитарной терапии, а также необходимости ее усиления принято решение о выполнении хирургического вмешательства в объеме радикальной нефруретерэктомии. Оценены возможные анестезиолого-операционные риски развития осложнений, которые по большинству шкал оказались высокими: ASA – 4 балла, шкала Goldman – 21 балл (III класс, риск развития осложнений – 14 – 38%), шкала Lee – III класс, Detski – 25 баллов, POSSUM – 34 балла, шкала Gupta – 8,13%. Обсуждена дальнейшая тактика ведения пациента урологами совместно с терапевтом и кардиологом, с ежедневным контролем ЭКГ и электролитных показателей в послеоперационном периоде. Решено отказаться от лапароскопической нефрэктомии в связи с сопряженным с ней введением большого объема газа. Поэтому 21.08.2017 г. выполнены люмботомия, радикальная нефруретерэктомия слева, объем интраоперационной кровопотери – минимальный, в ложе удаленной почки установлен дренаж. Хирургическое вмешательство пациент перенес удовлетворительно, в течение 3 дней при ежедневном контроле ЭКГ – без отрицательной динамики, отмечено 3 эпизода стенокардических болей, полностью купировавшихся приемом изосорбида.

25.08.17 г. у больного появилось чувство тяжести за грудиной, без иррадиации, возникшее после еды и активизации в пределах постели, длительностью около 15 мин, с умеренным положительным эффектом от приема нитратов. При оценке терапевтом ЭКГ (рис. 3), зарегистрированной в момент приступа, выявлена отрицательная динамика в виде появления отрицательных зубцов T до 3,5 мм в отведениях $V_2$–$V_5$. Учитывая неоднократные эпизоды загрудинных болей и данные ЭКГ, состояние расценили как развитие ранней постинфарктной стенокардии; принято решение о проведении КГ с возможным стентированием. По данным КГ (рис. 4, А) выявлена окклюзия стентированного участка ПМЖА. Произведена двукратная дилатация зоны окклюзии (под давлением 10–12 атм.), остаточный стеноз составил 60%, в средний сегмент ПМЖА установлен и имплантирован стент «Calipso» (покрытый сиролимусом) 3,5×28 мм (рис. 4, Б). ЧКВ пациент перенес удовлетворительно, через сутки наблюдения в отделении реанимации и интенсивной терапии переведен в кардиологическое отделение. При контроле ЭКГ без отрицательной динамики, отмечена нормализация инструментальной картины (зубец T в отведениях

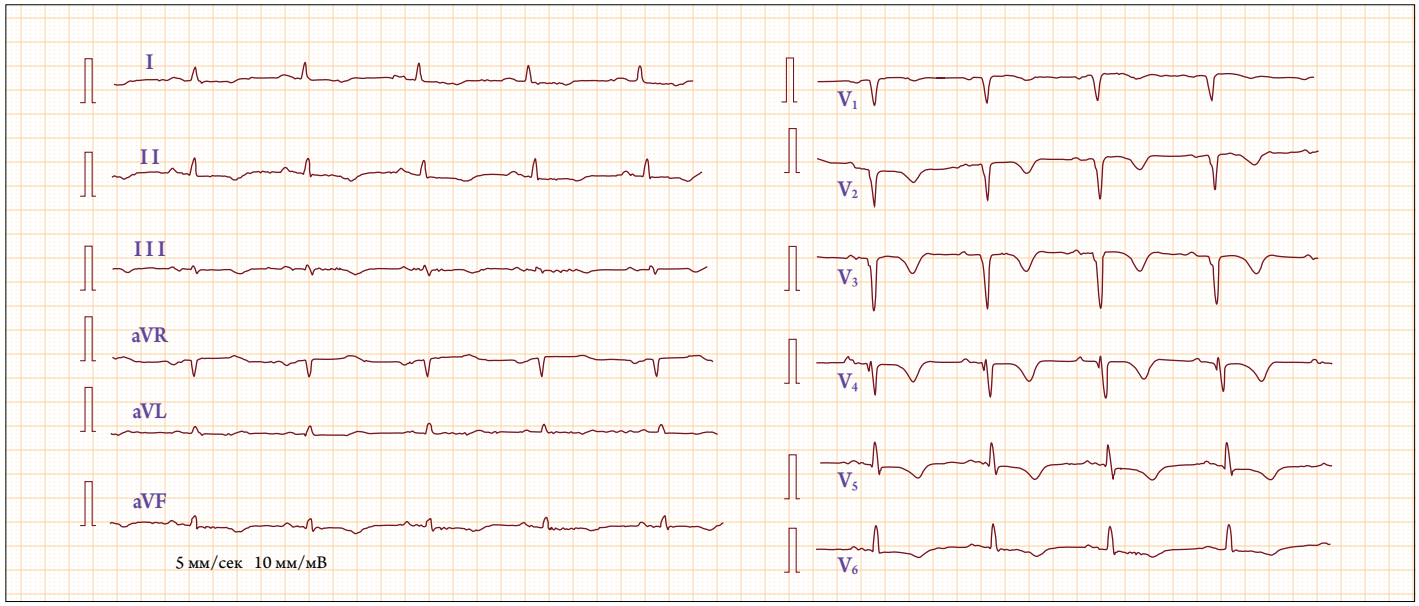


**Рис. 3. Электрокардиограмма пациента, зарегистрированная в момент приступа загрудинных болей, 25.08.2017 г.**

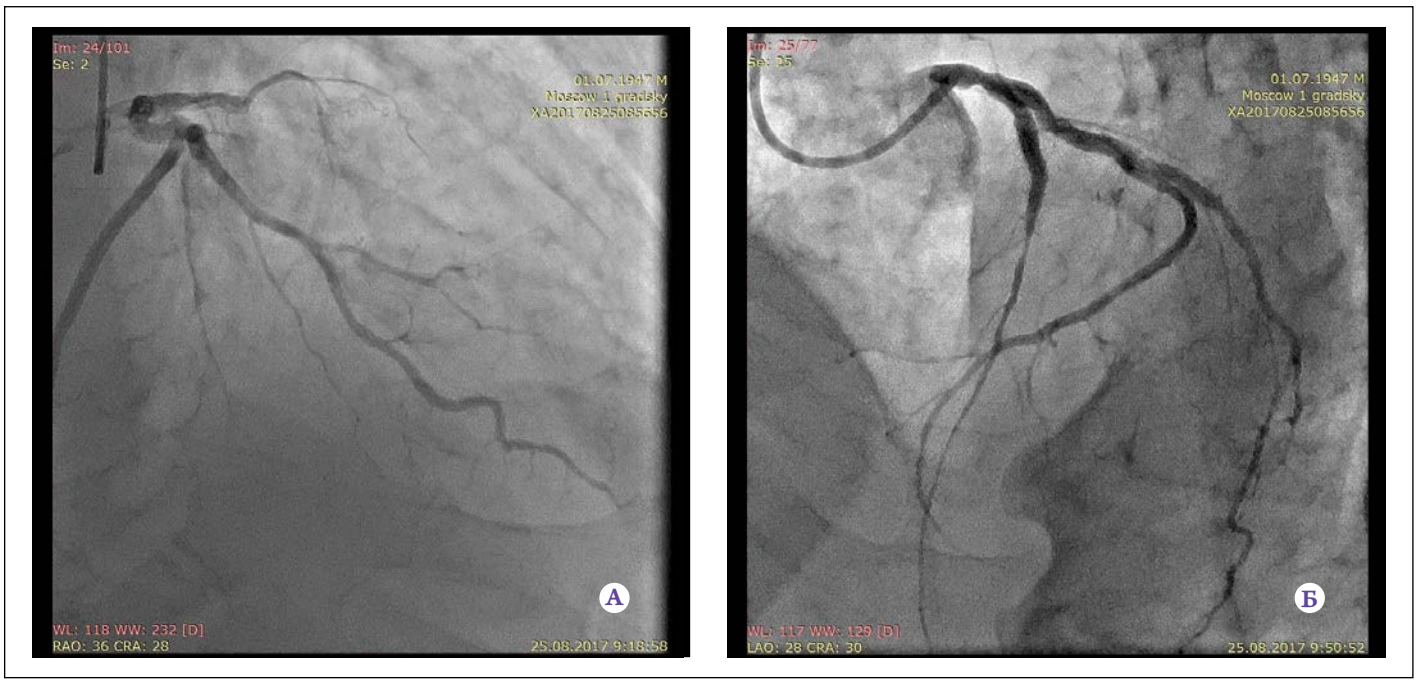


**Рис. 4. Окклюзия среднего сегмента передней межжелудочковой артерии (ПМЖА) (А) и восстановление кровотока (Б) в ПМЖА по данным коронарографии.**

ПМЖА – передняя межжелудочковая артерия.

$V_2$–$V_5$ стал положительным). По данным холтеровского мониторирования ЭКГ, изменений сегмента ST, клинически значимых нарушений ритма и проводимости не выявлено. При контрольной ЭхоКГ отмечены увеличение ФВ ЛЖ до 45%, уменьшение размеров пристеночного тромба в области верхушки ЛЖ. За время нахождения в кардиологическом отделении эпизоды загрудинных болей не рецидивировали, потребности в приеме нитратов не было, явлений гематурии не отмечалось.

При контрольном УЗИ забрюшинного пространства ложе удаленной почки без особенностей (данных, подтверждающих гематому и воспалительные изменения, не получено). Пациент 01.09.2017 г. выписан домой в удовлетворительном состоянии, под динамическое наблюдение уролога, терапевта и кардиолога. Даны следующие рекомендации: ДАТТ в течение 12 мес, аторвастатин 40 мг/сут, бисопролол 5 мг/сут, периндоприл 2,5 мг/сут, гликлазид 30 мг/сут; контроль УЗИ почек и цистоскопия через 3 мес, МСКТ брюшной полости и забрюшинного пространства с внутривенным контрастированием через 6 мес.

Данный клинический случай демонстрирует возможность успешного проведения «больших» хирургических вмешательств у пациентов с высоким риском развития кардиальных осложнений при мультидисциплинарном подходе, а также постоянном динамическом наблюдении терапевтом пациентов хирургического профиля в послеоперационном периоде.

**Information about the author:**

**Pirogov Russian National Research Medical University, Moscow, Russia**

Kotova Darya P. – PhD.

E-mail: doc.kotova@mail.ru

## ЛИТЕРАТУРА/REFERENCES

1. Roffi M., Patrono C., Collet J-P. et al. 2015 ESC Guidelines for the management of acute coronary syndromes in patients presenting without persistent ST-segment elevation. Eur Heart J 2016;37:267–315.
2. Valgimigli M., Bueno H., Byrne R.A. et al. 2017 ESC focused update on dual antiplatelet therapy in coronary artery disease developed in collaboration with EACTS. Eur Heart J 2017;10:1–48.
3. Kristensen S.D., Knuuti J., Saraste A. et al. 2014 ESC/ESA Guidelines on non-cardiac surgery: cardiovascular assessment and management: The Joint Task Force on noncardiac surgery: cardiovascular assessment and management of the European Society of Cardiology (ESC) and the European Society of Anaesthesiology (ESA). Eur Heart J 2014;35:2383–2431.
4. Devereaux P.J., Sessler D.I. Cardiac complications in patients undergoing major non-cardiac surgery. N Engl J Med 2015; 373:2258–2269.
5. Bagriy A.E., Borota A.V., Khomenko M.V. et al. Tactics of preoperative management of cardiological patients undergoing non-cardiac surgery. Kardiologiya 2017;57 (6):52–58. Russian (Багрий А.Э., Борота А.В., Хоменко М.В. и др. Вопросы тактики лечения кардиологических больных, подвергающихся некардиологическим хирургическим вмешательствам. Кардиология 2017;57 (6):52–58).

Поступила 27.12.17 (Received 27.12.17)