DOI: 10.18087/cardio.2018.6.10134

Аншелес А. А., Сергиенко И. В., Сергиенко В. Б.
ФГБУ «Национальный медицинский исследовательский центр кардиологии» Минздрава России, Москва

Современное состояние и перспективные технологии радионуклидной диагностики в кардиологии

Ключевые слова: радионуклидная диагностика, кардиология

Ссылка для цитирования: Аншелес А. А., Сергиенко И. В., Сергиенко В. Б. Современное состояние и перспективные технологии радионуклидной диагностики в кардиологии. Кардиология. 2018;58(6):61–69.

Резюме

В обзоре рассматриваются современные возможности методов радионуклидной диагностики в кардиологии. Описываются перспективы данного направления радиологии в свете последних технологических и методических изобретений и новых клинических данных.

Ansheles A. A., Sergienko I. V., Sergienko V. B.
National Medical Research Center for Cardiology, Moscow, Russia

Current State and Future Technologies of Nuclear Imaging in Cardiology

Keywords: nuclear imaging; cardiology.

For citation: Ansheles A. A., Sergienko I. V., Sergienko V. B. Current State and Future Technologies of Nuclear Imaging in Cardiology. Kardiologiia. 2018;58(6):61–69.

Summary

In this review, modern possibilities of nuclear imaging modalities in cardiology are considered. Perspectives of this branch of radiology are described according to the latest technological and methodological inventions and new clinical data.

Радионуклидные методы диагностики уже на протяжении 40 лет занимают важнейшее место в алгоритмах обследования пациентов с различной сердечно-сосудистой патологией [1]. На протяжении 2000-х годов бурно развивались анатомические методы лучевой диагностики (эхокардиография, рентгеновская компьютерная томография – КТ и магнитно-резонансная томография – МРТ), однако этим методам так и не удалось достичь возможностей, предоставляемых радионуклидной томографией. Причин тому несколько. Во-первых, методы радионуклидной диагностики в целом предлагают универсальную парадигму неинвазивной визуализации – отслеживание кинетики и динамики химических соединений с помощью радиоактивной метки. В отличие от других лучевых методов, получающих косвенную информацию, радионуклидная диагностика основана на физиологических и биохимических процессах, протекающих в организме человека, и максимально приближена к ним. Во-вторых, список используемых соединений и меток постоянно увеличивается, что приводит к дальнейшему расширению возможностей этих методов визуализации. В-третьих, субъективная оценка планарных сцинтиграмм, имевшаяся в прошлом, в настоящее время уступает точной, воспроизводимой, количественной, стандартизированной оценке томографических изображений. Наиболее бурное развитие претерпевает позитронно-эмиссионная томография (ПЭТ), однако однофотонная эмиссионная компьютерная томография (ОЭКТ) остается более распространенной в силу меньшей стоимости оборудования и исследований. Это приводит к тому, что и на долю ОЭКТ приходится некоторая часть технологических инноваций.

В данном обзоре описание новых возможностей радионуклидной диагностики условно разделено на две части. Техническая часть включает описание новых типов томографов и их физических и программных компонентов (детекторов, алгоритмов реконструкции, математических моделей обработки данных). В клинико-методической части представлено описание новых радиофармпрепаратов (РФП), меток и стресс-агентов, новых протоколов исследований, приведены новые возможности радионуклидных методов для практической кардиологии.

В технической части ПЭТ отмечается выравнивание диагностических возможностей продуктов основных

мировых производителей. В центре внимания – технология TOF (time-of-flight), учитывающая не только коинциденцию гамма-квантов, испускаемых в противоположные стороны после аннигиляции, но и те минимальные различия во времени, с которыми каждый из них достиг своего кристалла. Для внедрения этой технологии используются сцинтилляционные кристаллы LSO, LBS, LYSO и $LaBr_3$ [2]. Большую роль играет обновление алгоритмов реконструкции сырых изображений. Происходит постепенный уход от стандартного алгоритма обратного проецирования проекций с фильтрацией (FBP) в сторону итеративных алгоритмов (MLEM и в большей мере OSEM), чему способствует достаточная вычислительная мощность современных станций обработки. Кроме того, каждый производитель внедряет собственные, улучшенные алгоритмы, что позволяет им заявлять о пространственном разрешении ПЭТ порядка 3 мм.

В связи с пониманием клиницистов невозможности обойтись без радионуклидных методов диагностики, в течение последних 20 лет отмечалась тенденция к гибридизации томографов, и основными производителями было выпущено несколько линеек совмещенных ПЭТ/КТ и ПЭТ/МРТ-установок. В настоящее время можно отметить некоторую стагнацию этого подхода, что связано с большими сложностями создания в едином корпусе принципиально различных по физическим принципам работы устройств, а также с тем, что компоненты такого универсального прибора уступают по своим характеристикам аналогичным изолированным томографам. В связи с этим появляется практика модульных подсистем («Mediso»), систем с поворотным или передвижным столом («Philips»). Заслуживает пристального внимания концепция software fusion, в рамках которой изображения, полученные на нескольких отдельных томографах, совмещаются и анализируются исключительно на уровне программного обеспечения, на основе измерительных ориентиров (landmarks) на столе пациента.

Данный подход особенно актуален для систем ОЭКТ/КТ. При добавлении к ОЭК-томографу полноценной КТ-подсистемы сводятся на нет многие преимущества ОЭКТ перед ПЭТ – относительная дешевизна, простота инсталляции и эксплуатации, меньшая масса и меньшие требования к помещениям [3]. Однако КТ-подсистема в ОЭК-томографе в целом приносит большую пользу, поскольку осуществляет не только анатомическую привязку функциональных сцинтиграфических изображений, но и выполняет важную функцию коррекции поглощения излучения. Одним из эффективных решений в этой ситуации является использование легкой плоскопанельной КТ-подсистемы, в то время как полноценное КТ-исследование (например, КТ-ангиография коронарных артерий) может быть выполнено на мультиспиральном томографе экспертного класса, а затем программно совмещено с данными ОЭКТ.

Касательно ОЭКТ, важнейшей вехой в развитии данного метода следует признать появление твердотельных CZT-детекторов и сборки на их основе специализированных кардиологических ОЭКТ-систем без вращения гентри. Эти установки не только сокращают среднее время исследования (с 12 до 5 мин), но и позволяют рассчитывать миокардиальный кровоток и его резерв (MBF и MFR) в точности таким же образом, как при ПЭТ с $^{13}NH_3$ и ^{82}Rb [4–6]. Однако, учитывая, что специализированные CZT-системы, несмотря на их преимущества, рентабельны только для крупных клиник кардиологического профиля (так, в России установлен только один такой прибор), традиционные ОЭКТ-системы также развиваются и обновляются. Для универсальных ОЭКТ-систем с двумя плоскими детекторами вычисление резерва миокардиального кровотока (MFR) оказалось также возможным, но оно связано с внедрением ресурсоемких математических моделей. Однако рост интереса к технологии динамической перфузионной ОЭКТ миокарда на стандартных томографах с использованием двухкомпартментной модели вселяет надежду на то, что эта методика появится в клинической практике уже в обозримом будущем [7].

Перфузионные радионуклидные методы зарекомендовали себя в диагностике ишемической болезни сердца (ИБС), стратификации риска и оценке ответа на терапию [8]. Как и другие визуализирующие методы, перфузионную ОЭКТ или ПЭТ выполняют при средней претестовой вероятности ИБС, в этом случае метод проявляет высокую чувствительность. Специфичность метода можно существенно повысить с помощью КТ-коррекции поглощения излучения [9, 10]. При нормальном результате исследования вероятность ИБС считается низкой, и вмешательства не показаны. При наличии преходящей ишемии рекомендована коронарография, а дальнейшая тактика ведения пациента может включать оптимальную медикаментозную терапию, чрескожное коронарное вмешательство, или комбинацию из этих двух подходов, при этом перфузионные радионуклидные методы могут быть использованы для оценки влияния терапии на уменьшение объема преходящей ишемии [11, 12].

Метод перфузионной ПЭТ миокарда является более предпочтительным, чем ОЭКТ, с точки зрения диагностической точности, что связано с более высоким качеством изображений. Будущее перфузионной ПЭТ связано с дальнейшим накоплением данных по двум наиболее перспективным РФП: ^{82}Rb-хлорида и ^{18}F-flurpiridaz. Ключевое преимущество ^{82}Rb состоит в отсутствии необходимости циклотрона для его получения. ^{82}Rb ($t_{1/2}$=76 с) вырабатывается в доступных на рынке генераторах из ^{82}Sr, оборудованных системой контроля элюции и воз-

ISSN 0022-9040. Кардиология. 2018;58(6).

можностью подсоединения к внутривенному катетеру. При этом генератор готов к повторному введению уже через 5 мин. При исследованиях с ^{82}Rb возможна только фармакологическая стресс-проба, поскольку после физической нагрузки время восстановления дыхания у пациента превышает период полураспада ^{82}Rb. В то же время выполнение ПЭТ сразу после фармакологической пробы позволяет моментально оценить изменения сократимости левого желудочка (ЛЖ) на ее фоне, что приближает эту методику к эхокардиографии [13].

^{18}F-flurpiridaz может быть получен на той же производственной базе, что и ^{18}F-фтордезоксиглюкоза (^{18}F-FDG), при этом ^{18}F является радионуклидом с минимальным пробегом позитронов (RMS=0,2 мм против 2,6 мм у ^{82}Rb и 0,6 мм у $^{13}NH_3$), что означает наилучшую разрешающую способность перфузионной ПЭТ с использованием этого РФП. Кроме того, данный РФП обладает высокой фракцией экстракции – 94% (против 65% у ^{82}Rb и 80% у $^{13}NH_3$) и практически линейной зависимостью между уровнем накопления и MBF (практически на уровне $H_2{}^{15}O$), что потенциально делает его оптимальным для измерения абсолютной MBF [14].

В то же время метод перфузионной ОЭКТ остается более распространенным, чем ПЭТ, поскольку позволяет решать повседневные клинические задачи с достаточной точностью при намного более низкой стоимости. Метод по-прежнему опирается на такие популярные РФП, как ^{99m}Tc-МИБИ и ^{99m}Tc-тетрофосмин, поскольку ^{99m}Tc получают из генератора, в то время как ^{201}Tl, требующий наличия циклотрона, используется все реже. В последнее время создан целый ряд новых перфузионных РФП для метода ОЭКТ (^{99m}TcN(PNP5)(DBODC), ^{99m}TcN-MPO, ^{99m}Tc(PNP)(CO)3, ^{99m}Tc(CO)3-TMEOP, ^{123}I–CMICE-013) [15]. Однако пока они находятся на экспериментальной стадии, для метода ОЭКТ более важной задачей все же является именно техническое совершенствование, которое бы позволило достигнуть более высокого качества изображений при исследованиях с РФП, распространенными на сегодняшний день (в частности, с МИБИ). С помощью новых типов детекторов, КТ-коррекции поглощения и новых алгоритмов реконструкции, в настоящее время удается достичь разрешающей способности метода около 6 мм (на CZT-детекторах – около 4 мм), что позволяет визуализировать не только дефекты перфузии миокарда, но и ее диффузную неравномерность, свойственную для таких кардиологических состояний, как гиперхолестеринемия (рис. 1), сахарный диабет, ревматоидный артрит [16].

Поскольку в диагностике ИБС визуализирующий метод проводится неразрывно с нагрузочными пробами, необходимо упомянуть о регаденозоне как о наиболее перспективном фармакологическом средстве. Регаденозон

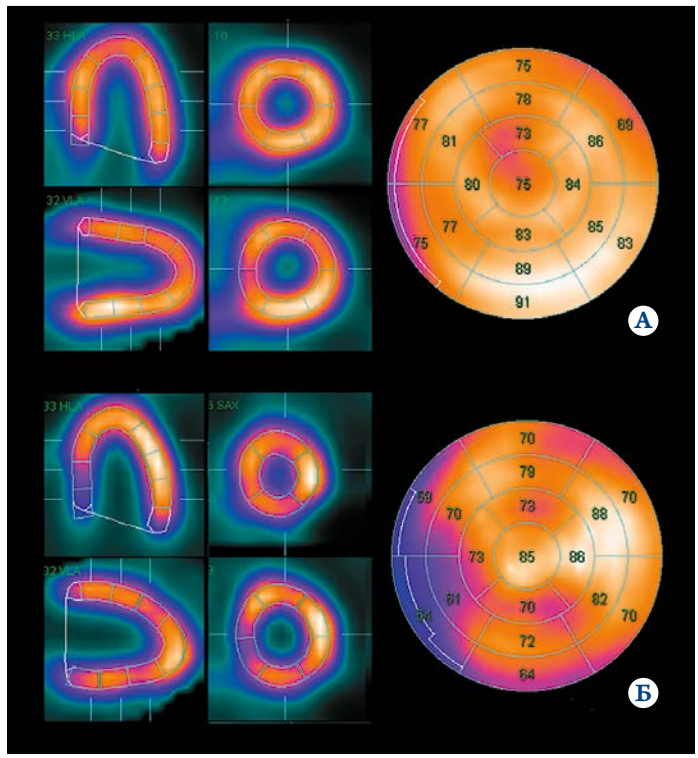

Рис. 1. Перфузионная ОЭКТ миокарда с ^{99m}Tc-МИБИ для выявления ранних нарушений и неравномерности клеточной перфузии миокарда.

А – равномерная перфузия миокарда у здорового добровольца 32 лет; Б – неравномерная (мозаичная) перфузия миокарда без достоверных дефектов у пациента 33 лет с бессимптомной гиперхолестеринемией. ОЭКТ — однофотонная эмиссионная компьютерная томография.

является производным аденозина с большей селективностью к A_{2A}-рецепторам, более быстрым вазодилатирующим действием и лучшей переносимостью. Использование регаденозона не имеет абсолютного противопоказания у больных с бронхиальной астмой и хронической обструктивной болезнью легких. Данные последних крупных исследований указывают на то, что регаденозон как стресс-агент имеет такую же диагностическую ценность, как аденозин, в выявлении стресс-индуцированных нарушений кровоснабжения миокарда и оценке прогноза у больных с подозреваемой ИБС, при меньшей частоте побочных эффектов [17, 18]. К сожалению, в России препарат все еще не зарегистрирован.

В оценке метаболизма и жизнеспособности миокарда основным методом является ПЭТ с ^{18}F-ФДГ, предпочтительно в сочетании с любой перфузионной методикой. При этом различные комбинации результатов обоих исследований указывают на разные варианты жизнеспособности миокарда. В случае выявления жизнеспособного миокарда высока вероятность положительного результата от проведенного вмешательства [19]. Роль ПЭТ/КТ с ^{18}F-ФДГ возрастает в связи с возможностью оценки метаболизма кардиомиоцитов после процедур ресинхронизации (CRT) [20].

Аналогичной диагностической ценностью обладают РФП на основе жирных кислот, в частности ^{11}C-пальмитат (для ПЭТ) и ^{123}I-BMIPP (для ОЭКТ). BMIPP характеризуется равномерным накоплением и медленным вымыванием из миокарда, устойчив к митохондриальной бета-оксидации. Сцинтиграфия с ^{123}I-BMIPP используется в острых состояниях и позволяет получить информацию об относительных нарушениях коронарного кровотока до того, как проявятся другие признаки острого инфаркта миокарда – ИМ (биомаркеры, изменения на электрокардиограмме и нарушения сократимости). Целесообразность этого подхода продемонстрирована в исследовании PREMIER [21]. Минимальный размер визуализируемого очага ограничен 3–5% от площади миокарда, однако этот показатель несколько лучше, чем при сцинтиграфии с ^{99m}Tc-MIBI или пирофосфатом. Кроме того, метод используется для определения ишемического состояния, при котором метаболизм миокарда сдвигается в сторону анаэробного гликолиза. При этом сниженное потребление жирных кислот остается даже при своевременном или спонтанном восстановлении кровотока, и эта задержка («ишемическая память») может быть обнаружена вплоть до 48 ч после острого коронарного события [22]. Кроме того, результаты сцинтиграфии с BMIPP могут быть использованы для прогноза эффекта ресинхронизирующей терапии и комплексного хирургического лечения у пациентов с ишемической кардиомиопатией [23, 24].

Важно отметить, что в последнее время вновь активизировались исследования по созданию РФП для ОЭКТ на основе глюкозы, с различными связующими комплексообразователями, а именно: ^{99m}Tc-ECDG, ^{99m}Tc-DTPA-DG, ^{99m}TcO-DGDTC, ^{99m}Tc-glucarate, ^{99m}Tc-MAG3-G, ^{111}In-DOTA-DG [25]. Это дает некоторую надежду на то, что в условиях недостаточного парка ПЭТ-оборудования в России часть онкологических и кардиологических ПЭТ-исследований все же удастся в будущем перенести на более массовую и дешевую ОЭКТ-технологию.

Неинвазивная визуализация воспаления, в частности, в рамках атеросклеротического процесса, является одной из важнейших задач радионуклидной диагностики. Визуализация системных воспалительных и инфекционных процессов осуществляется с помощью таких РФП для ОЭКТ, как меченные ^{99m}Tc фосфатные комплексы (MDP, DPD, для трехфазной сцинтиграфии скелета), поликлональные иммуноглобулины человека, ^{67}Ga-цитрат, лейкоциты, меченные *in vitro* ^{111}In-оксином или ^{99m}Tc-ГМПАО, антигранулоцитарные антитела [26]. Что касается визуализации атеросклеротического процесса, то в настоящее время на этап внедрения в клиническую практику вышла визуализация нестабильных атеросклеротических бляшек (АСБ) в крупных артериях (аорте, сонных артериях). Однако наиболее интересное направление – это визуализация АСБ в коронарных артериях, чему пока препятствует их небольшой размер, в то время как разрешающая способность лучших ПЭТ-сканеров составляет не менее 3 мм (рис. 2). Основным РФП для визуализации атеросклероза остается ^{18}F-ФДГ, накапливающаяся в метаболически активных лейкоцитах, особенно в макрофагах. ^{18}F-ФДГ показала лучшие результаты, чем более ранние эксперименты с ^{99m}Tc-аннексином-V–РФП для визуализации апоптоза с помощью ОЭКТ [27].

Существует множество других РФП для визуализации различных компонентов атерогенеза. Так, с помо-

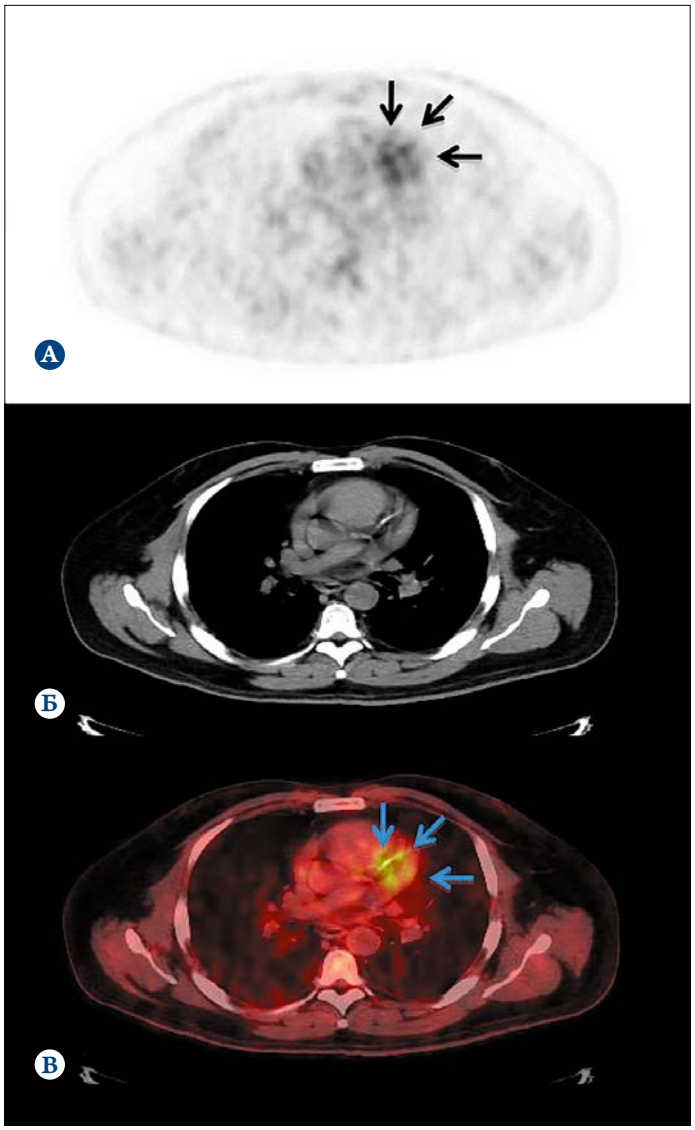

Рис. 2. Изображения АСБ (стрелки) в коронарных артериях у пациента с хорошей подготовкой к исследованию (с подавлением накопления ^{18}F-ФДГ в миокарде).

А – ПЭТ; **Б** – МСКТ; **В** – ПЭТ/КТ [28].

АСБ – атеросклеротическая бляшка; ПЭТ – позитронно-эмиссионная томография; МСКТ – мультиспиральная компьютерная томография; КТ – компьютерная томография.

щью $Na^{18}F$ удается визуализировать кальциевые депозиты в рамках АСБ с повышенной склонностью к разрыву [29]. Это связано с тропностью $Na^{18}F$ к микрокальцинатам АСБ с положительным ремоделированием и крупным некротическим ядром, благодаря иону фтора ^{18}F-, который, подобно гидроксил-иону, связывается с кристаллами гидроксиапатита в кальцифицированном эндотелии. Другой РФП, ^{18}F-холин, используемый в основном для визуализации рака простаты, также накапливается в активированных макрофагах. Холин оказался более чувствительным маркером воспаления в коронарных артериях, чем ФДГ, не в последнюю очередь благодаря тому, что он практически не накапливается в миокарде [30]. Как и в случае с ФДГ, накопление холина также не всегда соответствовало зонам кальциноза в артериях [31]. Еще одной перспективной мишенью для ПЭТ-визуализации является митохондриальный белок-переносчик TSPO (translocator protein 18 кДа), который в большом количестве экспрессируется на макрофагах [32]. Селективный агонист данного рецептора, PK11195, меченный углеродом-11, оказался высокочувствительным маркером макрофагальной активности, отмечающейся при рассеянном склерозе, болезни Паркинсона, системных воспалительных заболеваниях сосудов [33]. К настоящему времени проведены первые исследования возможностей данного РФП при атеросклерозе, показавшие обнадеживающие результаты [34]. Наряду с указанными РФП в мировой литературе постоянно появляются данные о новых, экспериментальных лигандах. К настоящему времени известно о более 20 соединениях, которые позволяют визуализировать различные этапы атерогенеза на моделях животных или *in vitro*, с акцентом на визуализацию нестабильных АСБ (^{99m}Tc-RP805, ^{68}Ga-DOTATATE, ^{68}Ga-NOTA-RGD, ^{18}F-FMISO) [35].

Нейротропная радионуклидная визуализация в кардиологии также продолжает развиваться. Парасимпатическая и симпатическая части вегетативной нервной системы участвуют в регуляции функции кардиомиоцитов, проводящей системы и коронарных сосудов. Обе модулируют сократительную функцию миокарда и его электрофизиологические свойства. Известно, что нарушения автономного нервного контроля – одной из наиболее уязвимых физиологических цепей сердца, возникают уже на ранних стадиях многих сердечно-сосудистых заболеваний, инициируя более тяжелые их проявления и влияя на прогноз. При этом единственным неинвазивным способом визуализации и оценки функции автономной нервной системы остается радионуклидная диагностика с нейротропными препаратами. Радионуклидные исследования симпатической иннервации сердца позволяют количественно определить региональный пресинаптический обратный захват катехоламинов, их метаболизм и плотность распределения симпатических окончаний и адренорецепторов в миокарде с помощью меченых нейротрансмиттеров и антагонистов адренорецепторов. Накоплен большой массив убедительных экспериментальных и клинических данных о важной роли этих методов в оценке эффективности терапии и прогноза у пациентов с сердечной недостаточностью, аритмиями, ишемией миокарда, кардиомиопатиями, после трансплантации сердца, с риском внезапной сердечной смерти [36–40].

Для определения плотности симпатических окончаний используют радиоактивные аналоги катехоламинов – ^{123}I-метайодбензилгуанидин (^{123}I-МИБГ) для сцинтиграфии и ОЭКТ миокарда, ^{11}C-гидроксиэфедрин (^{11}C-HED), ^{18}F-6-фтордофамин (^{18}F-6-FDA), ^{18}F-6-фторнорадреналин (^{18}F-6-FNE), ^{11}C-адреналин (^{11}C-EPI), ^{18}F-6-фтор-метараминол (^{18}F-6-FMR), ^{11}C-фенилэфрин (^{11}C-PHEN), ^{11}C-CGP-12177 для исследований методом ПЭТ [41]. Имеется ряд экспериментальных РФП для оценки состояния парасимпатической части вегетативной нервной системы сердца [42]. Основные клинические задачи практического применения этих РФП – оценка тяжести и прогноза сердечной недостаточности, а также возможности поиска потенциально фатальных зон аритмогенеза, в частности, при планировании установки кардиовертера-дефибриллятора.

Кроме того, метод сцинтиграфии всего тела с ^{123}I-МИБГ, по-видимому, в ближайшем будущем по-прежнему останется незаменимым для визуализации активности катехоламин-продуцирующих опухолей.

Еще одним направлением радионуклидной диагностики в кардиологии является визуализация апоптоза, поскольку этот процесс играет важную роль при атеросклерозе, миокардиальной ишемии, постреперфузионных повреждениях, хронической сердечной недостаточности, миокардитах и реакции отторжения аллотрансплантатов. На клеточном уровне апоптоз – это строго регулируемый энергозависимый процесс, приводящий к утилизации клеточных элементов без участия медиаторов и клеток воспаления. При молекулярной визуализации этого процесса используются две мишени: внешний путь, опосредованный рецепторами на поверхности клеток, и внутренний путь, с участием митохондрий и эндоплазматического ретикулума. Аннексин-V, меченный ^{99m}Tc, является лигандом к фосфатидилсерину, экспрессированному на поверхности апоптотической клетки [43]. Его ПЭТ-аналог, меченный ^{18}F, не получил распространения из-за сложного процесса синтеза. ^{99m}Tc-аннексин-V накапливается в нестабильных АСБ, в том числе АСБ сонных артерий, у пациентов с транзиторными ишемическими атаками [44].

Перспективным направлением ПЭТ-диагностики является визуализация репарации зон ИМ. Экспрессия

интегрина αVβ3, ангиогенного мембранного рецептора гликопротеина на поверхности эндотелиальных клеток, является мишенью для целого класса РФП на основе короткого цикличного пептида RGD (Arg-Gly-Asp). В нормальных условиях этот гликопротеин неактивен, а повышение его активности обусловлено неоваскуляризацией через 1 нед после ИМ, что показано при ПЭТ с ^{18}F-галакто-цикло (RGDfK) [45]. Повышенное накопление этого РФП в зоне ИМ оказалось предиктором положительного ремоделирования ЛЖ в течение 12 нед после острого повреждения. Таким образом, показано, что ранний ангиогенез является прогностическим фактором при оценке функционального прогноза ЛЖ. Однако синтез этого РФП также оказался сложным, в связи с чем исследователи обратились к его аналогам на основе галлия-68 (^{68}Ga). РФП на основе этого изотопа в настоящее время считаются очень привлекательными, поскольку ^{68}Ga может быть получен из ^{68}Ge-^{68}Ga-генератора. ^{68}Ga имеет приемлемые радиофизические характеристики ($t_{1/2}$=68 мин, $E^{+}_{\beta max}$=1,9 МэВ). Длительный период полураспада предоставляет достаточно времени для приготовления РФП, а умеренная энергия позитронов означает высокое качество изображений. В настоящее время синтезирован целый спектр РФП, меченных ^{68}Ga. В частности, ^{68}Ga-NODAGA-RGD и ^{68}Ga-TRAP (RGD) 3, по аналогии с ^{18}F-галакто-цикло (RGD), при введении через 1 нед после острого ИМ, демонстрировали накопление в зонах повреждения со сниженной перфузией, что означает раннее восстановление миокарда и процессы неоангиогенеза [46].

Таким образом, в настоящее время очевидно, что радионуклидная молекулярная визуализация имеет большие возможности и перспективы. Они связаны с совершенствованием технической составляющей томографического оборудования, разработкой новых экспериментальных РФП и более широким внедрением в клинику зарекомендовавших себя соединений. Важно применение ПЭТ как основной составляющей молекулярной визуализации, в том числе для выявления ранних атеросклеротических изменений. Уже сейчас у радионуклидной диагностики есть огромный потенциал для получения неоценимой диагностической информации о метаболическом, клеточном и молекулярном состоянии сердечно-сосудистой системы. Необходимо подчеркнуть, что многие задачи, поставленные кардиологами перед специалистами по радионуклидной диагностике на протяжении последних 40 лет, успешно решаются отечественными научными группами [1, 39, 47–49]. Таким образом, многолетний опыт, накопленный российскими специалистами в области радионуклидной диагностики, обеспечит дальнейшее успешное внедрение новейших мировых диагностических разработок на благо отечественной кардиологии.

Работа выполнена при поддержке гранта РНФ № 15-15-10016.

Сведения об авторах:

ФГБУ «Национальный медицинский исследовательский центр кардиологии» Минздрава России, Москва

Сергиенко И. В. – д. м. н., вед. н. с. отдела проблем атеросклероза.

Отдел радионуклидной диагностики и ПЭТ

Аншелес А. А. – к. м. н., ст. н. с. отдела.

Сергиенко В. Б. – проф., д. м. н., руков. отдела.

E-mail: a.ansheles@gmail.com

Information about the author:

National Medical Research Center for Cardiology, Moscow, Russia

Nuclear Medicine Department

Alexey A. Ansheles – MD, PhD.

E-mail: a.ansheles@gmail.com

ЛИТЕРАТУРА/REFERENCES

1. Sergienko V. B., Ansheles A. A. Nuclear imaging in cardiology. Guide of cardiology, 4 vol. Edited by E. I. Chazov. M.: Praktika. 2014. Vol. 2:571–612. Russian (Сергиенко В. Б., Аншелес А. А. Радионуклидная диагностика в кардиологии. В книге: Руководство по кардиологии. В 4-х томах. Под редакцией Е. И. Чазова. М.: Практика. 2014. 2:571–612).
2. Vandenberghe S., Mikhaylova E., D'Hoe E. et al. Recent developments in time-of-flight PET. EJNMMI Phys 2016;3 (1):3.
3. Fanti S., Farsad M., Mansi L. Atlas of SPECT-CT. Springer, 2011.
4. Mochula A. V., Zavadovskiy K. V., Lishmanov Y. B. A technique for determining the reserve of myocardial blood flow using dynamic dynamic single-photon emission computed tomography. Bull Exp Med Biol 2015;160 (12):845–848. Russian (Мочула А. В., Завадовский К. В., Лишманов Ю. Б. Методика определения резерва миокардиального кровотока с использованием нагрузочной динамической однофотонной эмиссионной компью-

РОССИЙСКОЕ КАРДИОЛОГИЧЕСКОЕ ОБЩЕСТВО

РНМОТ

ОБЩЕСТВО СПЕЦИАЛИСТОВ ПО СЕРДЕЧНОЙ НЕДОСТАТОЧНОСТИ

КОНГРЕСС

СЕРДЕЧНАЯ НЕДОСТАТОЧНОСТЬ 2018

МОСКВА 14-15.12.2018

МВЦ «Крокус Конгресс Холл». Москва, метро «Мякинино».

терной томографии. Бюллетень экспериментальной биологии и медицины 2015;160 (12):845–848).
5. Mochula A.V., Zavadovskiy K.V., Andreev S.L. et al. Dynamic cardiac single-photon emission computer tomography is a method of identification of multivessel lesion of the coronary arteries. Vestn Rentgenol Radiol 2016;97 (5):289–295. Russian (Мочула А.В., Завадовский К.В., Андреев С.Л., и др. Динамическая однофотонная эмиссионная компьютерная томография миокарда как метод идентификации многососудистого поражения коронарного русла. Вестник рентгенологии и радиологии 2016;97 (5):289–295).
6. Mochula A.V., Zavadovskiy K.V., Andreev S.L. et al. Scintigraphic assessment of myocardial blood flow reserve in patients with multivessel coronary arteries lesions Sibirskii medicinskii jurnal 2016;31 (2):31–34. Russian (Мочула А.В., Завадовский К.В., Андреев С.Л., и др. Сцинтиграфическая оценка резерва миокардиального кровотока у пациентов с многососудистым поражением коронарных артерий. Сибирский медицинский журнал 2016;31 (2):31–34).
7. Hsu B., Hu L.H., Yang B.H. et al. SPECT myocardial blood flow quantitation toward clinical use: a comparative study with 13N-Ammonia PET myocardial blood flow quantitation. Eur J Nucl Med Mol Imaging 2017;44 (1):117–128.
8. Hendel R.C., Berman D.S., Di Carli M.F. et al. ACCF/ASNC /ACR/AHA/ASE/SCCT/SCMR/SNM 2009 Appropriate Use Criteria for Cardiac Radionuclide Imaging: A Report of the American College of Cardiology Foundation Appropriate Use Criteria Task Force, the American Society of Nuclear Cardiology, the American College of Radiology, the American Heart Association, the American Society of Echocardiography, the Society of Cardiovascular Computed Tomography, the Society for Cardiovascular Magnetic Resonance, and the Society of Nuclear Medicine. J Am Coll Cardiol 2009;53 (23):2201–2229.
9. Savvopoulos C.A., Papandrianos N.I., Alexiou S. CT-Based Attenuation Correction in Myocardial Perfusion Scintigraphy – Risk Stratification and Prognostic Significance. Eur J Nucl Med Mol Imaging 2013;40 (2):48.
10. Ansheles A.A. Specific features of interpretation of myocardial perfusion single-photon emission computed tomography with computed tomographic attenuation correction. Vestn Rentgenol Radiol 2014;95 (2):5–20. Russian (Аншелес А.А. Особенности интерпретации перфузионной однофотонной эмиссионной компьютерной томографии миокарда с компьютерно-томографической коррекцией поглощения. Вестник рентгенологии и радиологии 2014;95 (2):5–20).
11. Shaw L.J., Berman D.S., Maron D.J. et al. Optimal medical therapy with or without percutaneous coronary intervention to reduce ischemic burden: results from the Clinical Outcomes Utilizing Revascularization and Aggressive Drug Evaluation (COURAGE) trial nuclear substudy. Circulation 2008;117 (10):1283–1291.
12. Bourque J.M., Beller G.A. Stress myocardial perfusion imaging for assessing prognosis: an update. JACC Cardiovasc Imaging 2011;4 (12):1305–1319.
13. Yoshinaga K., Klein R., Tamaki N. Generator-produced rubidium-82 positron emission tomography myocardial perfusion imaging-From basic aspects to clinical applications. J Cardiol 2010;55 (2):163–173.
14. Packard R.R., Huang S.C., Dahlbom M. et al. Absolute quantitation of myocardial blood flow in human subjects with or without myocardial ischemia using dynamic flurpiridaz F 18 PET. J Nucl Med 2014;55 (9):1438–1444.
15. Sogbein O.O., Pelletier-Galarneau M., Schindler T.H. et al. New SPECT and PET radiopharmaceuticals for imaging cardiovascular disease. Biomed Res Int 2014;2014:942960.
16. Ansheles A.A., Khalikova E.I., Ryzhikova O.A. New method of quantifying myocardial perfusion impairments assessed with single-photon emission computed tomography. Med Phys 2016;69 (1):46–53. Russian (Аншелес А.А., Халикова Э.И., Рыжикова О.А. Способ количественной оценки нарушений перфузии миокарда по данным однофотонной эмиссионной компьютерной томографии. Медицинская физика 2016;69 (1):46–53).
17. Cerqueira M.D., Nguyen P., Staehr P. et al. Effects of age, gender, obesity, and diabetes on the efficacy and safety of the selective A2A agonist regadenoson versus adenosine in myocardial perfusion imaging integrated ADVANCE-MPI trial results. JACC Cardiovasc Imaging 2008;1 (3):307–316.
18. El-Hajj S., AlJaroudi W. A., Farag A. et al. Effect of changes in perfusion defect size during serial regadenoson myocardial perfusion imaging on cardiovascular outcomes in high-risk patients. J Nucl Cardiol 2016;23 (1):101–112.
19. D'Egidio G., Nichol G., Williams K.A. et al. Increasing benefit from revascularization is associated with increasing amounts of myocardial hibernation: a substudy of the PARR-2 trial. JACC Cardiovasc Imaging 2009;2 (9):1060–1068.
20. Inoue N., Takahashi N., Ishikawa T. et al. Reverse perfusion-metabolism mismatch predicts good prognosis in patients undergoing cardiac resynchronization therapy: a pilot study. Circ J 2007;71 (1):126–131.
21. Better N., Karthikeyan G., Vitola J. et al. Performance of rest myocardial perfusion imaging in the management of acute chest pain in the emergency room in developing nations (PREMIER trial). J Nucl Cardiol 2012;19 (6):1146–1153.
22. Kontos M.C., Dilsizian V., Weiland F. et al. Iodofiltic acid I 123 (BMIPP) fatty acid imaging improves initial diagnosis in emergency department patients with suspected acute coronary syndromes: a multicenter trial. J Am Coll Cardiol 2010;56 (4):290–299.
23. Gulya M.O., Zavadovsky K.V., Andreev S.L. et al. Perfusion-metabolic scintigraphy of myocardium in the prognosis of left ventricular remodeling after complex surgical treatment of ischemic cardiomyopathy. Kardiologia 2017;57 (10):56–64. Russian (Гуля М.О., Завадовский К.В., Андреев С.Л. и др. Перфузионно-метаболическая сцинтиграфия миокарда в прогнозе ремоделирования левого желудочка после комплексного хирургического лечения ишемической кардиомиопатии. Кардиология 2017;57 (10):56–64).
24. Zavadovsky K.V., Gulya M.O., Lishmanov Y.B. et al. Perfusion and metabolic scintigraphy with (123) I-BMIPP in prognosis of cardiac resynchronization therapy in patients with dilated cardiomyopathy. Ann Nucl Med 2016;30 (5):325–333.
25. Liu T., Zhang J., Wang X. et al. Radiolabeled glucose derivatives for tumor imaging using SPECT and PET. Curr Med Chem 2014;21 (1):24–34.
26. Sazonova S.I., Ilyushenkova J.N., Lishmanov Y.B. et al. Assessment of radiological techniques application possibility for non-invasive diagnostics of latent inflammatory processes in myocardium in patients with atrial fibrillation. Ann Nucl Med 2016;30 (10):738–748.
27. Laufer E.M., Winkens H.M., Corsten M.F. et al. PET and SPECT imaging of apoptosis in vulnerable atherosclerotic plaques with radiolabeled Annexin A5. Q J Nucl Med Mol Imaging 2009;53 (1):26–34.
28. Wykrzykowska J., Lehman S., Williams G. et al. Imaging of inflamed and vulnerable plaque in coronary arteries with 18F-FDG PET/CT in patients with suppression of myocardial uptake using a low-carbohydrate, high-fat preparation. J Nucl Med 2009;50 (4):563–568.
29. Hung G.U., Hung C.H., Chen T.Y. et al. Identification of Suspected Ruptured Atherosclerotic Plaque in Acute Ischemic Stroke on (18) F-Sodium Fluoride Positron Emission Tomography-Computed Tomography. Circ J 2015;79 (8):1855–1857.
30. Matter C.M., Wyss M.T., Meier P. et al. 18F-choline images murine atherosclerotic plaques ex vivo. Arterioscler Thromb Vasc Biol 2006;26 (3):584–589.
31. Ben-Haim S., Kupzov E., Tamir A. et al. Evaluation of 18F-FDG uptake and arterial wall calcifications using 18F-FDG PET/CT. J Nucl Med 2004;45 (11):1816–1821.
32. Batarseh A., Papadopoulos V. Regulation of translocator protein 18 kDa (TSPO) expression in health and disease states. Mol Cell Endocrinol 2010;327 (1–2):1–12.

33. Imaizumi M., Briard E., Zoghbi S.S. et al. Brain and whole-body imaging in nonhuman primates of [11C] PBR28, a promising PET radioligand for peripheral benzodiazepine receptors. Neuroimage 2008;39 (3):1289–1298.
34. Owen D.R., Gunn R.N., Rabiner E.A. et al. Mixed-affinity binding in humans with 18 – kDa translocator protein ligands. J Nucl Med 2011;52 (1):24–32.
35. Sergienko V.B. Modern possibilities of radionuclide molecular imaging of atherosclerosis. Ateroskleroz dislipidemii 2016;25 (4):5–13. Russian (Сергиенко В.Б. Современные возможности радионуклидной молекулярной визуализации атеросклероза. Атеросклероз и дислипидемии 2016;25 (4):5–13).
36. Ansheles A.A., Schigoleva Y.V., Sergienko I.V. et al. SPECT myocardial perfusion and sympathetic innervation in patients with hypertrophic cardiomyopathy. Kardiologicheskij Vestnik 2016; XI (1):24–33. Russian (Аншелес А.А., Щиголева Я.В., Сергиенко И.В. и др. Особенности перфузии и симпатической иннервации миокарда по данным однофотонной эмиссионной компьютерной томографии у пациентов с гипертрофической кардиомиопатией. Кардиологический вестник 2016; XI (1):24–33).
37. Flotats A., Carrio I., Agostini D. et al. Proposal for standardization of 123I-metaiodobenzylguanidine (MIBG) cardiac sympathetic imaging by the EANM Cardiovascular Committee and the European Council of Nuclear Cardiology. Eur J Nucl Med Mol Imaging 2010;37 (9):1802–1812.
38. Travin M.I. Cardiac autonomic imaging with SPECT tracers. J Nucl Cardiol 2013;20 (1):128–143; quiz 146.
39. Sergienko V.B., Ansheles A.A. Radionuclide imaging with neurotropic radiopharmaceuticals. M.: Infra-M. 2014. Russian (Сергиенко В.Б., Аншелес А.А. Радионуклидная диагностика с нейротропными радиофармпрепаратами. Сер. Научная мысль. М.: Инфра-М. 2014).
40. Lishmanov Y.B., Saushkina Y.V., Minin S.M. et al. Scintigraphic assessment of cardiac sympathetic innervation and myocardial perfusion in patients with atrial fibrillation. J Cardiol 2014;12:13–18. Russian (Лишманов Ю.Б., Саушкина Ю.В., Минин С.М. и др. Сцинтиграфическая оценка состояния симпатической иннервации сердца и миокардиальной перфузии у пациентов с фибрилляцией предсердий. Российский кардиологический журнал 2014;12:13–18).
41. Thackeray J.T., Bengel F.M. Assessment of cardiac autonomic neuronal function using PET imaging. J Nucl Cardiol 2013;20 (1):150–165.
42. Boutagy N.E., Sinusas A.J. Recent Advances and Clinical Applications of PET Cardiac Autonomic Nervous System Imaging. Curr Cardiol Rep 2017;19 (4):33.
43. Peker C., Sarda-Mantel L., Loiseau P. et al. Imaging apoptosis with (99m) Tc-annexin-V in experimental subacute myocarditis. J Nucl Med 2004;45 (6):1081–1086.
44. Kietselaer B.L., Reutelingsperger C.P., Heidendal G.A. et al. Noninvasive detection of plaque instability with use of radiolabeled annexin A5 in patients with carotid-artery atherosclerosis. N Engl J Med 2004;350 (14):1472–1473.
45. Laitinen I., Notni J., Pohle K. et al. Comparison of cyclic RGD peptides for alphavbeta^3 integrin detection in a rat model of myocardial infarction. EJNMMI Res 2013;3 (1):38.
46. Pohle K., Notni J., Bussemer J. et al. 68Ga-NODAGA-RGD is a suitable substitute for (18) F-Galacto-RGD and can be produced with high specific activity in a cGMP/GRP compliant automated process. Nucl Med Biol 2012;39 (6):777–784.
47. Lishmanov Yu.B., Chernov V.I. National guidelines on radionuclide diagnostics. STT. 2010. Russian (Лишманов Ю.Б., Чернов В.И. Национальное руководство по радионуклидной диагностике. Томск.: STT, 2010).
48. Ryzhkova D.V., Nifontov E.M., Tyutin L.A. Positron emission tomography as a method of noninvasive assessment of myocardial blood flow and coronary reserve in patients with cardiovascular pathology. Arterialnaya gipertenziya 2006;12 (3):200–211. Russian (Рыжкова Д.В., Нифонтов Е.М., Тютин Л.А. Позитронная эмиссионная томография как метод неинвазивной оценки миокардиального кровотока и коронарного резерва у пациентов с сердечно-сосудистой патологией. Артериальная гипертензия 2006;12 (3):200–211).
49. Hmelev A.V. Positron emission tomography: physical and technical aspects. M., 2016. Russian (Хмелев А.В. Позитронная эмиссионная томография: физико-технические аспекты. М., 2016).

Поступила 10.06.17 (Received 10.07.17)